

L'IMAGE DU MOIS

Un cas de régurgitation aortique liée aux anorexigènes

L. BOUFFIOUX (1), M.A. RADERMECKER (2), L. DE LEVAL (3), V. D'ORIO (4), R. LIMET (5)

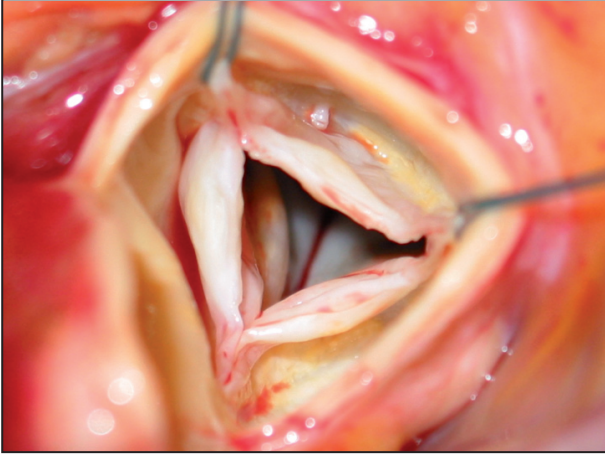


Figure 1. Vue per-opératoire de la valvule aortique.

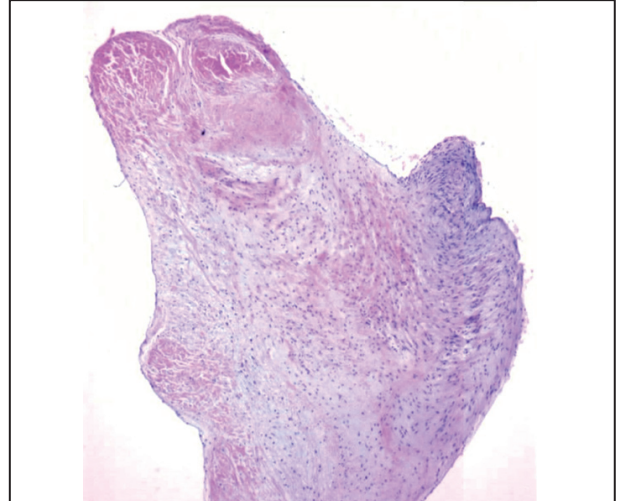


Figure 2. Valvule aortique épaissie par un tissu myxoïde modérément cellulaire. Hyperplasie cellulaire conjonctive associée à une abondante matrice extracellulaire myxoïde, sans évidence d'inflammation.

OBSERVATION

Il s'agit d'une patiente âgée de 45 ans consultant pour une dyspnée rapidement progressive, de stade IIb-III. Elle n'a jamais présenté d'angor. L'examen clinique décrit un souffle de régurgitation aortique de type 3/6. On note également un œdème bilatéral des membres inférieurs. La patiente est obèse (BMI : 37,8).

Il n'y a pas d'antécédent de rhumatisme articulaire, mais la patiente a consommé de l'Isoméride® (dexfenfluramine) il y a 15 ans, pendant une période de plusieurs mois.

Une exploration par coronarographie décrit une insuffisance aortique sévère, gradée 3 à 4/4, selon les critères angiographiques. Le réseau coronaire est sain et la fonction ventriculaire gauche conservée.

On pose alors une indication opératoire de remplacement valvulaire aortique pour insuffisance aortique sévère et symptomatique.

En per-opératoire, on découvre une valvule aortique native tricuspide, peu calcifiée, mais remaniée. Le bord libre des feuillets est rétracté et éversé. On note, sur le versant ventriculaire des feuillets, quelques dépôts blanchâtres et adhérents.

A l'examen anatomopathologique, la valvule aortique est épaissie par une hyperplasie cellulaire conjonctive associée à une abondante matrice extracellulaire myxoïde, sans signe d'inflammation.

COMMENTAIRES

Plusieurs anorexigènes ont été incriminés comme cause de valvulopathie aortique (1) :

La phentermine agit sur le système catécholaminergique tandis que la fenfluramine et son d-isomère, la dexfenfluramine (2), sont des amines dont l'action anorexigène est liée à l'activation des voies sérotoninergiques au niveau central.

Le premier effet secondaire décrit de ces substances a été l'hypertension artérielle pulmonaire (3-5).

En 1996, le nombre de prescriptions de fenfluramine aux Etats-Unis excédait 18 millions. Le produit a été retiré du marché en septembre 1997 (1).

Ces drogues sont responsables de lésions valvulaires. Elles touchent essentiellement le cœur gauche, surtout la valvule aortique, et provoquent majoritairement des régurgitations (6).

Les lésions histologiques décrites sont semblables à celles retrouvées dans les valvulopathies carcinoïdes ou celles induites par l'ergotamine : l'architecture de la valvule est intacte, mais on décrit un épaississement des valves et des cor-

(1) Assistant, (2) Chef de Clinique, (5) Chef de Service, Service de Chirurgie Cardio-Vasculaire, CHU de Liège.
(3) Chef de Clinique, Service d'Anatomopathologie, CHU de Liège.
(4) Etudiante, Université de Liège.

dages, prenant un aspect brillant, et s'accompagnant de dépôts. Les plaques accolées sont constituées de myofibroblastes proliférants dans une abondante matrice extracellulaire (1).

La prolifération myofibroblastique semble être activée via un récepteur 5HT-2B et perpétuée par la sérotonine circulante (7).

Il est important de noter que les patients présentant un syndrome carcinoïde ont des taux élevés de sérotonine circulant dans le sang (8). Il semble donc que cet excès de sérotonine soit responsable des lésions valvulaires décrites.

Différentes études ont contribué à prouver que la prévalence des valvulopathies augmente en cas de traitement prolongé (9, 10). Il existe également un effet dose-dépendant bien établi (11).

On ne connaît toujours pas le devenir de ces lésions à long terme. Certains auteurs affirment que, une fois la régurgitation installée, celle-ci reste stable après arrêt du traitement (12). D'autres études semblent démontrer une régression des lésions (13). Un rapport récent décrit une valvulopathie découverte 7 ans après arrêt du traitement et insiste sur la nécessité du suivi des patients ayant été traités par ces anorexigènes (14).

BIBLIOGRAPHIE

1. Connolly HM, Crary JL, Mc Goon MD, et al.— Valvular heart disease associated with fenfluramine. *N Engl J Med*, 1997, **337**, 581-588.
2. Graham DJ, Green L.— Further cases of valvular heart disease associated with fenfluramine. *N Engl J Med*, 1997, **337**, 635.
3. Brenot F, Herve P, Petitpretz P, et al.— Primary pulmonary hypertension and fenfluramine use. *Br Heart J*, 1993, **70**, 537-541.
4. Thomas SH, Butt AY, Corris PA, et al.— Appetite suppressants and primary pulmonary hypertension in the United Kingdom. *Br Heart J*, 1995, **74**, 660-663.
5. Abenheim L, Moride Y, Brenot F, et al. for the International Primary Pulmonary Hypertension Study Group.— Appetite-suppressant drugs and the risk of primary pulmonary hypertension. *N Engl J Med*, 1996, **335**, 609-616.
6. Adams C, Cohen A.— Atteintes valvulaires des anorexigènes. *Arch mal cœur et vaiss*, 1999, **92**, 1213-1219.
7. Volmar KE, Hutchins GM.— Aortic and mitral fenfluramine-phentermine valvulopathy in 64 patients treated with anorectic agents. *Arch Pathol Lab Med*, 2001, **125**, 1555-1561.
8. Gustafsson BI, Tommeras K, Nordrum I, et al.— Long-term serotonin administration induces heart valve disease in rats. *Circulation*, 2005, **111**, 1517-1522.
9. Jick H, Vasilakis C, Weinrauch LA, et al.— A population-based study of appetite-suppressant drugs and the risk of cardiac-valve regurgitation. *N Engl J Med*, 1998, **339** (11), 719-724.
10. Jollis JG, Landolfo CK, Kisslo J, et al.— Fenfluramine and phentermine and cardiovascular findings : Effect of treatment duration on prevalence of valve abnormalities. *Circulation*, 2000, **101**, 2071-2077.
11. Lepor NE, Gross SB, Daley WL, et al.— Dose and duration of fenfluramine-phentermine therapy impacts the risk of significant valvular heart disease. *Am J Cardiol*, 2000, **86**, 107-110.
12. Mast ST, Jollis JG, Ryan T, et al.— The progression of fenfluramine-associated valvular heart disease assessed by echocardiography. *Ann Int Med*, 2001, **134**, 261-266.
13. Weissman NJ, Panza JA, Tighe JF, et al.— Natural history of valvular regurgitation 1 year after discontinuation of Dexfenfluramine Therapy. A randomized, Double-Blind, Placebo-Controlled Trial. *Ann Int Med*, 2001, **134**, 267-273.
14. Greffe G, Chalabreysse L, Mouly-Bertin C, et al.— Valvular Heart Disease Associated With Fenfluramine Detected 7 Years After Discontinuation of Treatment. *Ann Thorac Surg*, 2007, **83**, 1541-1543.

Les demandes de tirés à part sont à adresser au Pr. M.A. Radermecker, Service de Chirurgie Cardiovasculaire, CHU de Liège, 4000 Liège, Belgique.