

**Introduction et préparation aux stages cliniques  
Traumatologie et orthopédie infantile  
À l'usage du 2<sup>o</sup> et 3<sup>o</sup> cycle  
Faculté de Médecine  
ULG**

Dr Oreste Battisti  
Professeur à la faculté de médecine  
Pédiatrie-Néonatalogie

## → Les Infections osseuses chez l'enfant

### 1 Ostéomyélite aiguë

Il s'agit de l'infection d'une métaphyse, presque toujours d'un os long, par un microbe venu par voie hématogène. Ce microbe est dans 60% des cas un staphylocoque doré, mais fréquence du staphylocoque B et d'*Haemophilus influenzae* chez l'enfant de moins de 3 ans.

Le tableau clinique est presque toujours caractéristique. C'est un enfant de 6 à 12 ans qui brutalement présente une impotence absolue du membre atteint et qui s'associe à une fièvre brutale à 39-40°. A l'examen, la douleur est extrêmement intense, l'atteinte préférentielle est l'extrémité inférieure du fémur ou l'extrémité supérieure du tibia.

Le diagnostic est clinique, en effet les radios sont normales. Le germe doit être recherché par une hémoculture et une ponction systématique de la métaphyse atteinte à la recherche d'un abcès sous-périosté ou intra osseux. La scintigraphie au technétium, ou éventuellement une IRM peuvent être demandés en urgence dans les cas difficiles.

Le traitement doit être fait **en urgence** associant une immobilisation par un plâtre à des antibiotiques par voie intraveineuse. Si le traitement est mis en route en urgence, la guérison se fait en trois semaines.

Par contre, si le diagnostic est fait avec retard ou si le traitement est insuffisant, l'évolution va se faire vers une ostéomyélite chronique qui associe un tableau avec de la fièvre à 38°, le membre atteint est douloureux, rouge, chaud et parfois il existe un abcès. Sur le plan radiographique : atteinte de la métaphyse avec ostéolyse, épaissement ou décollement du périoste avec une ossification sous-périostée, apparition d'un séquestre.

Le traitement de ces formes qui deviennent subaiguës ou chroniques est complexe, six mois à un an de traitement médical, gestes chirurgicaux à répétition pour évacuer les abcès intra osseux ou sous-périostés, enlever les séquestres. Les séquelles sont importantes : fragilité osseuse avec risque de fracture et troubles de consolidation, troubles de croissance en longueur ou avec déviation.

## 2 L'ostéite

Il s'agit d'une infection osseuse, presque toujours subaiguë, presque toujours aussi avec un staphylocoque doré, mais qui ne s'est jamais accompagnée de signes généraux : pas d'atteinte de l'état général, un léger fébricule. Les signes sont donc essentiellement locaux. L'ostéite entraîne une douleur, parfois peu importante. Lorsqu'elle atteint un membre inférieur, elle entraîne une boiterie et cela se traduit à l'examen clinique par une amyotrophie en regard du squelette intéressé.

Sur le plan biologique, il y a tous les signes d'une infection (NFS, VS, C.R.P) et la radiologie va montrer une ostéolyse en général uni ou polycyclique finement cerclée d'os dense (abcès de Brodie). Scintigraphie et IRM sont utiles dans les cas difficiles.

**Le traitement** est obligatoirement chirurgical. Il faut faire une trépanation osseuse pour décompresser cette infection interne tout ceci sous couvert d'antibiotiques par voie intraveineuse au départ, puis par voie orale si tout va bien. La durée du traitement est au minimum de trois semaines. Si tout ne se normalise pas rapidement, les antibiotiques par voie orale sont nécessaires pendant plusieurs mois.

## 3 Arthrite

Il s'agit d'une infection avec présence de pus en intra-articulaire.

L'arthrite se traduit par une **impotence**, un gonflement de la région articulaire (si l'articulation est superficielle, par exemple le genou) et des **douleurs**.

Le traitement est **urgent** : ponction de l'articulation (pour confirmer le diagnostic et pour typer le germe en cause) et lavage de l'articulation associé à un traitement antibiotique (par voie IV 10 jours puis orale si l'évolution clinique et biologique se normalise rapidement) et une immobilisation.

Ce qui est spécifique au nourrisson, c'est l'**ostéoarthrite**. C'est en réalité d'abord une infection osseuse métaphysaire avec propagation du microbe vers l'articulation voisine. Les enfants qui sont dans des soins intensifs par exemple avec des multiples portes d'entrée de microbes potentiels représentent un terrain "idéal". Le meilleur signe de diagnostic de l'ostéoarthrite chez le nourrisson, est l'impotence ; il ne peut pas bouger un segment de membre. Il n'y a pas

de fièvre, il peut y avoir un oedème au niveau de la région atteinte mais il s'agit souvent de l'articulation de la hanche et l'oedème est tardif.

**Le traitement** est le même que celui de l'ostéomyélite aiguë.

Par contre, les **séquelles** sont souvent très importantes. Cette infection survient chez un enfant très fragile avec des structures de croissance qui vont être détruites. Les séquelles vont aller du plus simple (plus grosse épiphyse du côté atteint par rapport au côté opposé), aux troubles orthopédiques plus sévères : inégalité de longueur des membres inférieurs, troubles de croissance des axes, destruction plus ou moins totale de l'articulation avec luxation de traitement très difficile.

**→ LES TRAUMATISMES DU SQUELETTE CHEZ L'ENFANT****(crâne et rachis exclus)**

Les lésions traumatiques du squelette sont plus fréquentes chez l'enfant que chez l'adulte. La consolidation est rapide et les capacités de remodelage sont excellentes. La souplesse de l'os, l'importance et la fragilité des structures cartilagineuses, l'évolution morphologique du squelette donnent un aspect particulier à la plupart des fractures chez l'enfant. Les structures ligamentaires sont plus solides que leurs attaches ostéo-cartilagineuses, l'entorse est plus rare chez l'enfant que la fracture ostéo-chondrale.

Les fractures épiphyso-métaphysaires sont de fréquence diversement appréciée, de 6% à 30% de l'ensemble des lésions traumatiques du squelette avant l'âge de 16 ans. Elles sont plus graves que les fractures diaphysaires.

Le diagnostic d'une lésion traumatique du squelette repose sur la confrontation de l'examen clinique et du bilan radiologique. Il est indispensable d'effectuer par principe

- des clichés permettant une bonne analyse de l'os et des parties molles;
- des incidences de face et de profil ou des incidences orthogonales en cas de déformation importante ou d'impotence empêchant la réalisation des incidences de référence;
- des clichés englobant les articulations sus et sous jacentes.

Si les clichés initiaux paraissent normaux, en discordance avec l'examen clinique, des clichés complémentaires en double obliquité sur la zone contuse et douloureuse sont indispensables à réaliser .

Les clichés comparatifs sont le plus souvent inutiles si le radiologiste examine l'enfant, réalise des clichés de bonne qualité technique, connaît les particularités du squelette en croissance et utilise les ouvrages de référence ("Atlas of normal roentgen variants that may simulate disease" de Th.Keats, Year book publishers, et "Les limites du normal et les débuts du pathologique dans la radiographie du squelette" par A.Köhler et E.Zimmer, Delachaux et Niestlé). Dans certaines situations de doute persistant ils peuvent être effectués (décollement épiphysaire avec faible déplacement par exemple).

## **1. FRACTURES DIAPHYSAIRES**

### **1.1. Fractures complètes**

Tous les types de fractures décrits chez l'adulte peuvent se rencontrer à l'âge pédiatrique. Certaines particularités sont à noter:

- a consolidation est rapide avec parfois cal exubérant, en particulier chez le nourrisson;
- la disparition du foyer de fracture et correction des déformations résiduelles (en dehors des rotations) par la croissance est la règle, il y a un risque d'allongement de 1 à 2 centimètres en cas de réduction trop parfaite.

### **1.2. Fractures incomplètes**

Elles sont typiques de l'enfant (fig 1), l'os peut se rompre partiellement en respectant la continuité périostée.

#### **1.2.1. Incurvation traumatique (fig 1-a)**

Elle est rare et se traduit par une exagération de la concavité de l'os par de multiples microfractures, sans trait visible. Les localisations préférentielles sont le péroné et le cubitus, avec habituellement fracture complète de l'os adjacent dont la réductibilité peut être limitée par l'incurvation. Ces incurvations traumatiques peuvent s'observer sur la clavicule ou le fémur. En cas de doute diagnostique, la scintigraphie montre une hyperfixation diffuse.

### 1.2.2. Fracture en bois vert (fig 1-b)

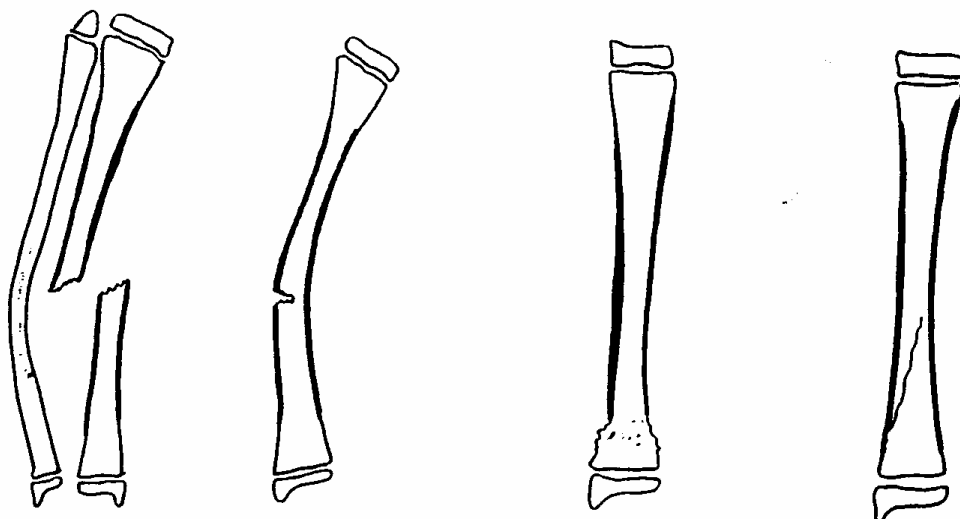
Il s'agit d'une rupture corticale partielle avec persistance d'une continuité cortico-périostée dans la concavité de l'incurvation induite par le traumatisme.

### 1.2.3. Fracture en motte de beurre (fig 1-c)

Elle répond à un tassement vertical de la diaphyse, au voisinage de la métaphyse, avec trait transversal peu ou pas visible. La corticale rompue bombe de chaque côté dans les formes les plus évidentes. La moindre irrégularité ou saillie de la corticale, habituellement parfaitement continue et régulière, doit faire évoquer le diagnostic.

### 1.2.4. Fracture en cheveu (fig 1-d)

Il s'agit d'une fracture spiroïde incomplète, avec trait fin, sans déplacement. Elle est difficile à voir. Le site préférentiel est la moitié inférieure du tibia, lors de l'apprentissage de la marche. Dans ces 2 derniers types de fractures, la lésion osseuse peut passer inaperçue sur les incidences classiques, des obliques doivent être effectués si la clinique est évocatrice d'une lésion traumatique. Si elles sont méconnues sur le bilan initial, les clichés ultérieurs montreront des appositions périostées ou un épaissement cortical et une meilleure visualisation du trait.



<i>a</i>	<i>b</i>	<i>c</i>	<i>d</i>
<i>incurvation</i>	<i>bois vert</i>	<i>motte de beurre</i>	<i>cheveu</i>

*Figure 1 : fracture diaphysaire incomplète*

## **2. FRACTURES EPIPHYSO-METAPHYSAIRES**

Elles intéressent dans la plupart des cas le cartilage de croissance ce qui constitue un facteur important de gravité par le risque de retentissement sur la croissance de l'os. La zone la plus active de croissance du cartilage de conjugaison se situe au contact du versant épiphysaire, sa vascularisation est assurée par des vaisseaux d'origine épiphysaire. L'atteinte de cette zone expose à un plus grand risque de troubles de croissance.

### **2.1. Classification des traumatismes épiphyso-métaphysaires**

Salter et Harris ont proposé une classification simple, incomplète mais pratique et recouvrant la majorité des cas rencontrés (fig 2).



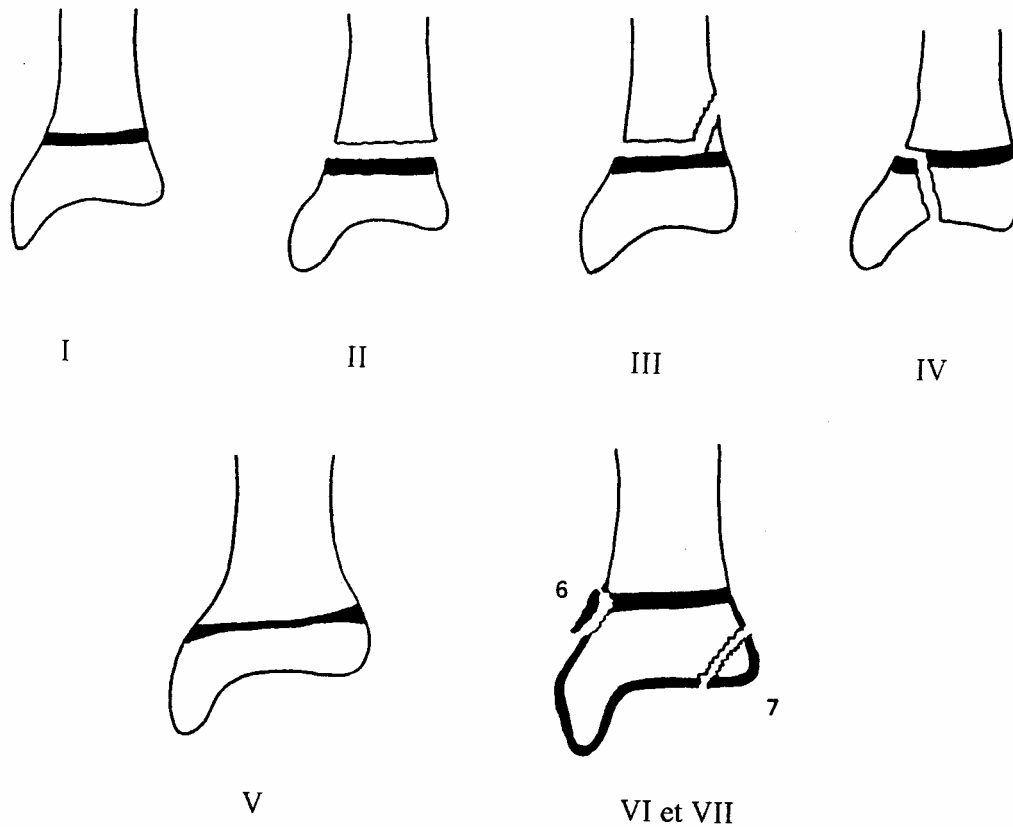


Figure 2 : Différents types de fractures épiphysio-métaphysaires selon Salter-Harris et Ogden

*Type I* : Il s'agit d'un décollement épiphysaire pur, sans lésion épiphysaire ou métaphysaire. Ce type représente 6% à 8% de l'ensemble des lésions. Il s'observe plus fréquemment chez le nouveau né et le nourrisson ou bien au niveau des phalanges. Le diagnostic est difficile en cas de déplacement peu important, il faut s'aider alors des signes indirects. Le pronostic est globalement bon après traitement.

*Type II* : Il s'agit d'un décollement épiphysaire associé à un fracture d'un fragment métaphysaire, avec ou sans déplacement. L'épiphysaire est intacte. La taille du fragment métaphysaire est variable, des clichés en oblique peuvent être nécessaires pour mettre en évidence des petits fragments. Ce type est le plus fréquent de l'ensemble des fractures épiphysio-métaphysaires, 73% à 75%, il est largement prédominant au delà de l'âge de 4 ans. L'extrémité inférieure du radius est particulièrement exposée à ce type de fracture, près du tiers ou de la moitié de l'ensemble des fractures de type 2. L'extrémité inférieure du tibia et du

péroné (fibula) et les phalanges sont les autres sites les plus exposés. Les complications à long terme par épiphysiodèse partielle ou totale sont très rares.

*Type III* : Il s'agit d'une fracture épiphysaire avec décollement épiphysaire du noyau fracturé. La métaphyse est normale. Le déplacement est habituellement peu important. Sa fréquence est faible (6,5% à 8%). Les sites les plus exposés sont l'extrémité distale du tibia et des phalanges, plus rarement celle du fémur. Elle survient en fin de maturation osseuse, peu avant la fusion du cartilage.

*Type IV* : Il s'agit d'une fracture orientée verticalement, traversant la ligne de cartilage et détachant un fragment métaphysaire solidaire d'un fragment épiphysaire. Sa fréquence est évaluée à 10% à 12% de l'ensemble des lésions épiphysio-métaphysaires. Elle s'observe surtout au niveau du condyle huméral et de l'extrémité distale du tibia. Le risque d'épiphysiodèse est important dans ce type de fracture.

*Type V* : Il correspond à une impaction du noyau épiphysaire dans la métaphyse avec écrasement du cartilage de croissance. Cette lésion est très rare (1%) et son diagnostic n'est évoqué que rétrospectivement devant le développement d'une épiphysiodèse dans les suites d'un traumatisme pour lequel les clichés paraissaient normaux. Le site d'élection est le genou.

Cette classification est associée à une notion pronostique: la gravité est croissante du type I au type V. Dans les 3 premiers types, les troubles de développement du cartilage de croissance sont rares, ils sont par contre fréquents dans le type IV et constants dans le type V. Il s'agit d'épiphysiodèses partielles ou totales avec raccourcissement ou désaxation du membre lors de la croissance.

Plusieurs classifications depuis proposent d'autres types de fracture.

Ainsi Ogden a ajouté 2 types à cette classification:

*Type VI* : Il s'agit d'un arrachement chondral ou ostéo-chondral en regard de la virole péri-chondrale. Cette lésion est plus fréquente au niveau de l'extrémité supérieure du fémur. Le risque d'épiphysiodèse est important.

*Type VII* : Il s'agit d'une fracture épiphysaire isolée, ostéo-chondrale. On peut leur assimiler les fractures de la face postérieure de la rotule et du dôme de l'astragale.

## **2.2. Diagnostic radiologique**

### **2.2.1. Signes directs**

L'élément le plus simple est la visualisation directe du trait de fracture. Cela est le plus souvent facile dans les types II, III, IV et éventuellement VI et VII. Il est cependant important de bien reconnaître le nombre et l'orientation des traits car la thérapeutique et le pronostic en dépendent. Pour cela il faut recourir à des incidences obliques complémentaires et éventuellement à un examen TDM ou IRM si cela paraît utile à la prise en charge thérapeutique.

### **2.2.2. Signes indirects**

Ils sont utiles en cas de trait de fracture mal visible ou invisible (type I ou fracture chondrale pure).

#### ***2.2.2.1. Modification des parties molles péri-articulaires***

##### *Déplacement des lignes graisseuses péri-articulaires*

Au niveau de la plupart des articulations il existe des liserés graisseux péri-articulaires dont il faut connaître l'existence et la topographie normale car leur refoulement correspondant à un épanchement intra-articulaire, peut être le seul signe visible, témoignant d'une lésion traumatique. Ces repaires sont particulièrement utiles à connaître au niveau du coude et de la cheville.

Au niveau du coude, sur un cliché en profil strict en flexion (fig 3 et 4),

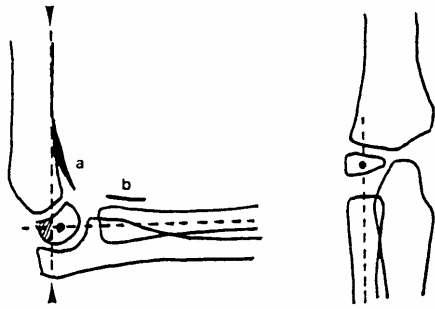


Figure 3 : Aspect normal du coude: liseré coronôïdien (a), liseré du court supinateur (b), la ligne humérale antérieure (▲) passe en arrière du tiers antérieur du noyau condylien, l'axe du radius passe au centre du noyau condylien de face et de profil, quelque soit le degré de flexion.

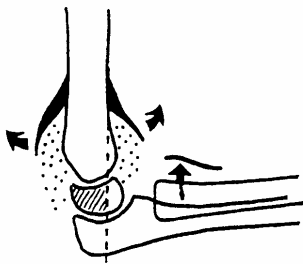
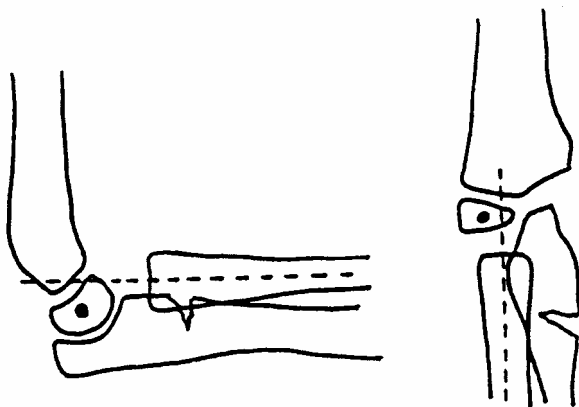


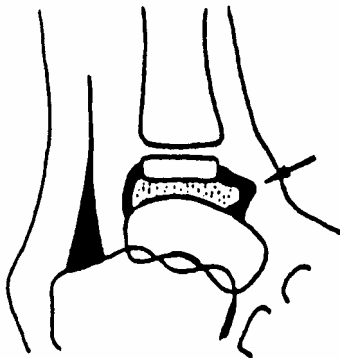
Figure 4 : fracture supra condylienne: hémarthrose avec refoulement du liseré coronôïdien et apparition du liseré postérieur (↗), la ligne humérale antérieure coupe trop en avant le noyau condylien; fracture de la tête radiale: refoulement du liseré du court supinateur (+)



*Figure 5 : Fracture cubitale avec luxation de la tête radiale: l'axe radial ne coupe plus le centre du noyau condylien.*

- si le liseré antérieur coronoïdien (normalement visible) est écarté de la palette humérale et que le liseré postérieur (jamais visible car masquée au fond de la fossette olécraniennne) apparaît, il existe une hémarthrose.
- le refoulement antérieur du liseré du court supinateur (normalement parallèle à la diaphyse radiale, à une distance de moins de 1 cm) est associé à une fracture de la tête radiale.

Au niveau de la cheville, sur une incidence de profil le liseré pré-astragalien est bien visible. Il est tendu entre le bord antérieur de l'extrémité inférieure du tibia et le col de l'astragale. Son déplacement antérieur ou signe de la larme témoigne d'une hémarthrose (fig 6).



*Figure 6 : cheville de profil avec refoulement du liseré pré-astragalien: signe de la larme*

#### *Autres modifications des parties molles péri-articulaires*

Elles ne présentent aucune spécificité pédiatrique: augmentation de volume et de densité des tissus péri-articulaires, disparition des liserés graisseux et/ou des bords nets des limites musculo-tendineuses, existence de corps étranger ou d'air péri ou intra-articulaire, signe de lipohémarthrose....

### **2.2.2.2. Modification des rapports articulaires normaux**

L'étude de la modification des rapports articulaires normaux est indispensable pour toute articulation traumatisée. Les luxations pures sont beaucoup plus rares que chez l'adulte.

Au niveau du coude les repères sont particulièrement importants.

- Sur l'incidence de profil, le prolongement de la ligne humérale antérieure coupe normalement le noyau condylien dans son tiers postérieur (fig 3 et 4). En cas de fracture de la palette humérale, le noyau condylien est en général déplacé vers l'arrière.
- Sur les incidences de face et de profil, le prolongement de l'axe de la diaphyse radiale coupe le centre de l'épiphyse condylienne (fig 3 et 4). La modification de ce rapport témoigne d'une luxation de la tête radiale.

## **2.3. Formes particulières**

### **2.3.1. Au niveau de la cheville**

*La fracture triplane* associe un trait antéro-postérieur épiphysaire, un trait horizontal dans le plan du cartilage de conjugaison et un trait oblique frontal dans la métaphyse tibiale inférieure. Les clichés simples en incidences de références associées à des obliques permettent de faire le diagnostic. L'examen TDM ou IRM permet de préciser la situation et le nombre des traits. Ce type de fracture représente environ 6% de l'ensemble des fractures tibiales inférieures.

*La* est une fracture de type 3 détachant la partie antéro-externe de l'épiphyse qui reste solidaire du péroné, amarrée par le ligament tibio-péronier. Elle s'observe chez l'enfant en fin de croissance.

### **2.3.2. Au niveau du coude**

*La pronation douloureuse* correspond à une subluxation de la tête radiale avec arrachement partiel du ligament annulaire, les clichés sont normaux.

*Les fractures supracondyliennes* sont fréquentes, elles associent à une impotence, des signes radiologiques d'épanchement intra-articulaire et un recul du massif condylien.

*Les fractures partielles*, humérale, radiale ou cubitale, sont possibles: massif trochléen, massif condylien, fracture isolée du noyau condylien, tête radiale, olécrane, épicondyle, épitrochlée... toutes les variétés peuvent s'observer. Leur diagnostic repose sur une lecture attentive des clichés pour repérer la position des fragments osseux.

*La fracture de Monteggia* est classique mais assez rare, elle associe une fracture cubitale à une luxation de la tête radiale.

## **3. CIRCONSTANCES PARTICULIÈRES**

### **3.1. Traumatismes néonataux**

En cas de disproportion foeto-maternelle des lésions traumatiques osseuses peuvent survenir au cours de l'accouchement.

*La* est fréquente et sans gravité. Elle se manifeste par une impotence fonctionnelle modérée dans la période néonatale, puis l'attention peut être attirée par une tuméfaction en regard de la clavicule correspondant à un cal hypertrophique. La restitution anatomique ad integrum est la règle.

*Le décollement épiphysaire* ou fracture de type 1 peut toucher l'épiphyse fémorale supérieure, l'épiphyse proximale ou distale de l'humérus. Plus rarement d'autres épiphyses d'os longs peuvent être intéressées. Le diagnostic est évoqué devant une impotence fonctionnelle chez un nouveau né de gros poids. Sur le plan radiologique le diagnostic est difficile car la plupart des épiphyses ne sont pas minéralisées, et l'aspect est celui d'une luxation. L'échographie peut montrer la séparation entre épiphysse et métaphysse. En cas de noyau visible, il faut pouvoir affirmer la modification du rapport entre l'épiphyse et la diaphyse. Dans ce cas des clichés comparatifs peuvent s'avérer utiles. Si la lésion est identifiée et traitée rapidement, le pronostic est bon.

### **3.2. Pathologie traumatique du sport**

Le développement pas toujours contrôlé d'une activité sportive chez des enfants et des adolescents, l'absence de progression dans les entraînements peuvent conduire à la constitution de lésions squelettiques particulières.

#### **3.2.1. Les arrachements apophysaires**

Dès l'apparition d'un point d'ossification apophysaire, la plaque cartilagineuse de croissance devient la zone de faiblesse. Une contraction brutale du muscle dont le tendon s'insère sur l'apophyse peut l'arracher. Les noyaux les plus exposés sont la tubérosité ischiatique, l'épine iliaque antéro-supérieure, le petit trochanter, la tubérosité tibiale antérieure.

Le diagnostic est évoqué par le contexte: douleur brutale et impotence au cours d'un effort. Il est confirmé par l'examen radiologique qui montre le déplacement du noyau.

L'aspect exubérant de la consolidation est caractéristique à une phase plus tardive.

Les ostéochondroses (Osgood-Schlatter, Sinding LarsenÉ) sont assimilées à des fractures apophysaires parcellaires par micro-traumatismes répétés.



### **3.2.2. Fracture de fatigue**

Elles surviennent sur un os sain, à la suite d'efforts mécaniques inhabituels et répétés. Ce sont les fractures de stress des anglo-saxons. Elles surviennent entre 5 et 15 ans avec une recrudescence printanière correspondant à la reprise des entraînements. Les localisations préférentielles sont les suivantes:

- le tibia (55 %) à l'union du tiers supérieur et du tiers moyen, ou le tiers moyen du péroné (21 %),
- es métatarsiens, la rotule, la branche ischio-pubienne, le col fémoral (exceptionnel), le calcaneum.
- la lyse isthmique de L5 est considérée par certains auteurs comme une fracture de fatigue.

Le diagnostic est difficile. Il repose sur l'interrogatoire. A la phase précoce, la scintigraphie montre une hyperfixation alors que la radiographie est normale. Les signes radiologiques apparaissent à partir de la deuxième ou troisième semaine sous forme d'une déminéralisation localisée associée à une apposition périostée. A distance de l'épisode initial, la topographie et l'interrogatoire orientent le diagnostic qui est difficile, car il s'agit parfois d'une apposition périostée isolée, associée ou non à une densification mal visible du trait dans l'os spongieux. Une tumeur maligne peut être discutée. L'IRM peut montrer le trait de fracture sous forme d'un hyposignal et les modifications inflammatoires de la médullaire adjacente.

### **3.2.3. Lésions du cartilage de croissance**

Les microtraumatismes répétés sur des zones de cartilage en croissance peuvent aboutir à des équivalents de fracture de type 5. Les avant bras sont exposés chez les gymnastes et les judokas.

### **3.3. Syndrome des enfants battus**

Les enfants maltraités peuvent se voir dans n'importe quel milieu, même si la précarité socio-économique est un facteur favorisant. La fréquence est difficile à évaluer. Les graves conséquences familiales et juridiques qu'impliquent un tel diagnostic nécessitent une grande prudence mais le risque vital par hématome sous dural est réel. Les nourrissons sont les plus exposés (80% des cas avant l'âge de 3 ans).

Il s'agit en général de fractures d'âge différent chez un nourrisson, certaines localisations sont particulièrement évocatrices:

- fractures des arcs postérieurs des côtes;
- fractures épiphysaires de type II, multiples survenant chez des enfants très jeunes;
- fractures des diaphyses des os longs et/ou hématomes sous périostés.

Un bilan complet indispensable par échographie abdominale, TDM ou IRM cérébrale, scintigraphie osseuse et radiographies de l'ensemble du squelette

### **3.4. Fractures pathologiques**

Elles surviennent sur un os fragilisé par une lésion focale ou une atteinte générale

Les lésions focales sont de type lytique: kyste simple (fréquent au niveau de l'humérus) ou anévrysmal, fibrome non ossifiant, plus rarement tumeur maligne.

Les maladies générales sont nombreuses, constitutionnelles ou acquises, aboutissant à une fragilité osseuse: ostéogénèse imparfaite, rachitisme, maladie neurologique, corticothérapie, ostéodystrophie rénale.....

## **4. COMPLICATIONS DES FRACTURES ÉPIPHYSO-MÉTAPHYSAIRES**

L'atteinte de la vascularisation épiphysaire et/ou de la couche germinale du cartilage de croissance fait courir le risque majeur d'épiphysiodèse partielle ou totale. Les épiphysiodèses

totales va bloquer la croissance et aboutir à un raccourcissement du segment de membre. L'épiphysothèse partielle, quand elle est centrale va entraîner une déformation progressive du cartilage de croissance et de l'épiphyse, aboutissant à une épiphyse en cône, sans désaxation, alors que si le pont d'épiphysothèse est excentré, il va aboutir à une désaxation du membre.

L'identification du pont d'épiphysothèse quand il est constitué repose sur les clichés simples complétés par la TDM ou l'IRM. La localisation très précise du pont est importante car des interventions de desépiphysothèse sont proposées. En préventif, il est possible de surveiller l'aspect du cartilage de croissance en IRM, à distance d'un traumatisme du cartilage de croissance à haut facteur de risque (Type 4 par ex), afin de déceler précocement un arrêt d'activité avant constitution d'une déformation.

## → L'appareillage en pédiatrie

- pathologie organique : orthopédique, traumatologique, rhumatologique, viscérale.
- pathologie fonctionnelle : alitement, troubles de la déambulation, dysfonction membres supérieurs, troubles de la communication.

### 1 La réglementation

Le tarif interministériel des prestations sanitaires (T.I.P.S.), réunit la réglementation, le cahier des charges et la tarification de tous les matériels médicaux remboursés, partiellement ou totalement, par la Sécurité Sociale : des compresses stériles jusqu'aux respirateurs.

L'appareillage se retrouve dans ce tarif sous plusieurs titres :

#### 1.1 Titre I : appareils et matériels de traitement et articles pour pansements

- **chapitre I** : matériels et appareils médicaux mis à disposition des assurés pour traitement à domicile (chaise percée, matelas, déambulateur, cannes, oxygénothérapie, aérosols, ...)
- **chapitre II** : matériels et appareils de contention et de maintien (bandes de matériaux divers, mousse)
- **chapitre III** : matériels et appareils pour traitements divers (aiguilles, casques, débit-mètre de pointe, postiche, sonde, stylo injecteur...).
- **chapitre IV** : articles pour pansements.

Tous ces appareils et matériels sont pris en charge comme un médicament sur prescription et vignette ou facture. Il n'y a pas besoin de demande d'entente préalable sauf si c'est spécifiquement précisé dans le tarif. Le forfait de remboursement convenu dans le TIPS, avec ou sans ticket modérateur.

#### 1.2 Titre II : Orthèses et prothèses externes

Comprend 8 chapitres : orthèse, optique médicale, appareil électronique de surdit , proth se externe non orthop dique, proth se oculaire et faciale, podo-orth se, orthoproth se, accessoires de proth se et d'orthop die d livr s par les centres d'appareillage.

Trois cas particuliers :

- **Orth ses (petit appareillage) (PA)**. Comprend les bandages xxxx, les orth ses plantaires,

les orthèses élastiques de contention des membres, les ceintures médico-chirurgicales. L'entente préalable est nécessaire pour la plupart des articles. Le remboursement se fait selon un forfait TIPS avec ticket modérateur. Obligation de passer par des fournisseurs agréés CRAM (Caisse Régionale d'Assurance Maladie).

**- Optique médicale :** il n'y a pas nécessité d'entente préalable. La prise en charge se fait sur prescription et vignette ou facture, selon un forfait TIPS avec ticket modérateur.

Cependant l'entente préalable est exigée pour les bénéficiaires de moins de 16 ans ou bien en cas de verres teintés, de lentilles cornéennes, de matériel pour amblyopie.

**- Appareils de surdité :** si le bénéficiaire à moins de 16 ans, il existe un forfait unique de remboursement (environ 1300 francs), ou un forfait variable pour quelques appareils sur liste.

Possibilité d'un double appareillage après entente préalable.

En cas de bénéficiaire de plus de 16 ans, le forfait est unique (dans les 750 francs).

Podo-orthèse : pas d'entente préalable nécessaire. Remboursement sur forfait.

**Grand appareillage (GA) :** comprenant les ortho-prothèse des membres et du tronc, les chaussures orthopédiques, les prothèses oculaires : nécessité de demande d'entente préalable (c'est-à-dire prescription médicale, plus devis), prise en charge à 100% (exonération du ticket modérateur), sauf dans le cadre des chaussures, des prothèses oculaires, règlement possible en tiers payant.

L'entente préalable est précédée ou non d'un examen médical de l'enfant au centre départemental d'appareillage selon que la prescription ait été faite d'un médecin non spécialiste en l'appareillage ou un médecin spécialisé (médecin de rééducation fonctionnelle, rhumatologue, chirurgien orthopédique).

### **1.3 Titre III : prothèse interne inerte ou active**

### **1.4 Titre IV : véhicules pour handicapés physiques**

Le remboursement se fait selon un forfait après demande d'entente préalable.

En dehors de ces différents appareils et matériaux que l'on retrouve dans le TIPS, il existe des aides techniques et d'adaptation de l'environnement (ATE).

Les aides techniques sont des objets amovibles, indépendants du corps n'ayant que des

rapports intermittents avec lui, utilisés de façon temporaire et visant à supprimer une capacité ou un risque pathogène. La prescription est faite sur simple ordonnance. Les remboursements sont rares.

### **L'inscription aux TIPS :**

Elle n'est possible qu'à la demande du fabricant qui doit déposer un dossier extrêmement complet, avec notamment un certain nombre d'expérimentations. Lorsque le matériel est inscrit sur le tarif inter-ministériel, il lui est fixé un prix de remboursement. Ce dernier est figé s'il n'y a pas de modification de l'appareil. En cas de transformation et d'amélioration de l'appareillage, le fabricant peut déposer un nouveau dossier ou faire un dépassement de prix qui ne sera pas pris en charge par la Sécurité Sociale.

Ces difficultés expliquent qu'un certain nombre de fabricants ne demandent pas l'inscription de leur matériel afin de pouvoir le faire évoluer plus facilement.

Ceci explique aussi les dépassements parfois très importants, notamment pour les fauteuils roulants.

Lorsque les familles ont des difficultés financières, elles peuvent faire une demande de prise en charge extra-légale auprès de la Caisse Primaire d'Assurance Maladie, pour se faire rembourser ces dépassements.

## **2 Indications de l'appareillage**

### **2.1 Pathologie organique**

- **Pieds bots** : attelles de Denis Brown (PA) constituées de deux plaquettes articulées entre-elles ce qui permet de corriger le pied bot dans l'espace. Les pieds sont habituellement collés à ces attelles par de l'élastoplast.

- **Métatarsus varus** : chaussons articulés avec correction de l'avant pied dans un plan de l'espace (PA), le plus tôt possible, jusqu'à correction complète (un à plusieurs mois). Puis chaussures thérapeutiques anti-métatarsus avec bord interne rectiligne ou convexe (PA)

- **Pieds plats** : semelles orthopédiques simples (PA), si pieds plats 2ème degré avec déformation de chaussures. Semelles sous forme de coquille talonnière, si pieds plats 3ème degré (souvent neurologique).

- **Dysplasie de hanche** : coussin d'abduction (PA) préciser l'écart entre les genoux. A utiliser en cas de hanches instables dépistées à la naissance pendant 1 à 3 mois. Harnais de Pawlick (PA) pour hanches instables découvertes après l'âge d'un mois jusqu'à 6 mois, à conserver pendant 3 à 6 mois.

- **Scoliose structurale** : il existe trois types de corset (GA) selon l'âge de l'enfant et la localisation de la scoliose : corset de Milwaukee remontant jusqu'au cou, corset monovalve sous axillaire (Cheneau) et corset court (Boston) type lombostat.

Ces corsets sont à conserver jusqu'à la fin de l'adolescence de façon continue ou à temps partiel.

- **Cyphose** : les corsets (GA) sont assez semblables aux corsets des scolioses et remontant plus ou moins haut selon le sommet de la cyphose et l'âge du sujet.

Dans certaines cyphoses dystrophiques légères, un système de dresse-dos formé de sangles s'insérant sur une plaque dorsale (DLM 70) peut être prescrit (GA).

- **Spondylolisthésis** : corset d'immobilisation (GA) par produits thermo-plastiques remontant à la pointe des omoplates. Ces corsets sont faits sur moulage du sujet.

- **Entorses** : en cas d'entorses bénignes de cheville : chevillères élastiques ou dynamiques plus ou moins renforcées (PA). En cas d'entorse du genou : attelles de genoux articulées à articulation polycentrique avec butée réglable de limitation et de flexion et d'extension (PA).

- **Arthropathies rhumatismales** : orthèses statiques souples ou rigides sur mesure (PA) ou sur moulage (actes côtés en K).

- **Flexum de membres** : orthèses avec ou sans articulation, sur moulage (GA) ou sur mesure (PA), avec parfois rappel élastique (chevilles).

- **Paralysie : steppage du pied** : releveur à l'intérieur de la chaussure, sous forme d'une pièce en plastique ou bien avec un rappel latéral en acier (PA).

- **Amputation** : (GA)

- *Membres supérieurs* : la prothèse sera d'abord esthétique (enfant de moins de 18 mois), ne permettant pas une préhension inter-digitale et donnant à l'enfant une longueur normale de membres à intégrer corticalement. Puis la prothèse sera

fonctionnelle avec animation des doigts par un mécanisme mécanique (câble) ou électrique (déclenchement par détection EMG de la commande sur un muscle du moignon).

- *Membres inférieurs* : prothèse esthétique d'abord sans articulation de genou (en dessous de 18 mois), puis fonctionnelle (après l'âge de 18 mois). De gros progrès ont été faits ces dernières années rendant l'infirmité quasi invisible.

- **Escarres** : coussins anti-escarres (AT) (remboursés) en peau de mouton, d'efficacité modérée mais réelle ; en mousse peu efficace ; en gel ou gel plus mousse : produits lourds mais efficaces. En alvéole gonflée d'air, flotte air : très efficace et léger.

- **Brûlures et oedèmes** (PA). Bas compressifs sur mesure pour les brûlures ; bas compressifs sur taille standard pour les oedèmes.

## 2.2 Pathologies fonctionnelles

- **L'enfant alité** : peuvent lui être utiles :

- Lits médicalisés avec dossiers relevables et potences : remboursé.
- Table de lit : remboursée.
- Pistolet pour uriner et verre avec bec de canard : remboursés.(fig. 14)
- Matelas anti-escarres : nombreux modèles, les meilleurs étant les matelas gaufris en mousse : remboursés.
- Tapis anti-dérapant pour pouvoir déposer des objets sur un plan incliné : non remboursé.

- **Aides à la marche** :

- Fauteuil roulant mécanique ou électrique, **c'est l'affaire de spécialistes** : Médecin de rééducation fonctionnelle, Ergothérapeute, Kinésithérapeute. En effet, il existe de multiples fauteuils, tenant compte des caractéristiques de l'enfant et de son handicap.
- Sont variables : taille du fauteuil, emplacement des roues, types de bandage, amovibilité des repose-pieds et des accoudoirs, poids, possibilité de pliage, repose-têtes, motorisation... et la couleur... et le prix plus ou moins remboursé. Les fauteuils



roulants comme de nombreux matériels peuvent être loués ce qui est intéressant sur quelques semaines seulement.

- Poussettes : type canne, grande taille (Buggy-Major), non remboursées.
- Type classique pour IMC : remboursée.
- Baby-trott médicalisé (flèche de Gayot) : non remboursée. (Fig. 18)
- Déambulateur avec roue avant (Rollator) pour les marcheurs débutants : remboursé.
- Canne simple ou avec appui palmaire et antibrachial associé (cannes anglaises) monopode ou tripode. (Fig. 20)
- Tricycle adapté.
- **Adapter l'environnement** : mettre les tables et les lits à niveau, rendre les jeux facilement préhensibles, faire des plans inclinés.

#### **- Position assise :**

- Coquilles moulées ou sous moulage (GA) avec ou sans appui-tête ; adaptées sur support fixe ou à roulettes. (Fig. 16)
- Coquilles de bain et pour toilette W-C : non remboursées.
- Système de verticalisation : plan incliné, standing bar avec appui pré-tibial et sacro-fessier (remboursé) (Fig. 17)

#### **- Membres supérieurs :**

- Adaptation des manches des couverts et des crayons
- Prescription de machine à écrire et différents moyens informatiques.

#### **- Difficultés de communication :**

De nombreux matériels informatiques ou électroniques permettent maintenant d'améliorer les troubles de communication.

Ils sont, bien entendu, prescrits que par des Services spécialisés.

#### **- Aide à l'incontinence :**

- Couches jetables : plus rarement, étuis péniers pour les garçons.

### **3 Principes de surveillance**

Un appareillage près du corps (orthèse) doit être le plus proche possible du corps, sans entraîner d'excoriations, ni de douleur.

Son adaptation nécessite une confrontation (au besoin plusieurs fois) entre Médecin prescripteur et appareilleurs. L'appareil est changé ou adapté en fonction de la croissance de l'enfant, environ une à deux fois par an.

L'efficacité de l'appareillage doit être prouvée avant de le renouveler. Ceci par des examens cliniques comparatifs successifs de l'enfant ; par l'interrogatoire des parents, par l'appréciation de l'utilisation réelle de l'appareil.

## → TUMEURS OSSEUSES DE L'ENFANT

### 1. INTRODUCTION

Les tumeurs osseuses de l'enfant sont variées; elles représentent différents types histologiques, bénins ou malins, primitifs ou secondaires. On en rapproche les processus dits pseudo-tumoraux dont l'approche diagnostique est identique. Le point de départ peut être de diverses origines: ostéogénique, cartilagineuse, fibreuse, inconnue ou autre (tableau 1). Les tumeurs malignes sont dominées par l'ostéosarcome ostéogénique ou la tumeur d'Ewing; elles sont approximativement dix fois moins fréquentes que les tumeurs bénignes. Certaines étiologies comme les métastases ou le chondrosarcome sont, contrairement à ce que l'on observe chez l'adulte, rares ou exceptionnelles; de même, le myélome ne se rencontre pas à l'âge pédiatrique. Inversement, d'autres étiologies sont l'apanage du jeune: histiocytose à cellules de Langerhans (granulome éosinophile), kyste osseux essentiel, kyste anévrysmal

ORIGINE	BENIN	MALIN
Ostéogénique	Ostéome ostéoïde ++ Ostéome Ostéoblastome Ilôt condensant bénin	Ostéosarcome ostéogénique ++
Chondrogénique	Ostéochondrome +++ Chondrome + Chondroblastome Fibrome chondromyxoïde	Chondrosarcome (e)
Fibreuse	Lacune fibreuse corticale +++ Fibrome non ossifiant ++ Desmoïde périosté Dysplasie fibreuse (forme monostotique) Ostéofibrodysplasie (e)	Fibrosarcome (e)
Hématologique	Granulome éosinophile ++	Métastases Lymphome (e) (Leucémie)
Inconnue	Tumeur à cellules géantes (forme agressive possible) Kyste osseux essentiel + Kyste osseux anévrysmal	Tumeur d'Ewing ++ (origine neuroectodermique)
Vasculaire	Hémangiome	Hémangioendothéliome épithéloïde (e)
Autres	Kyste dermoïde ou épidermoïde +	Chordome (notochorde) (e) Adamantinome (e)

*Tableau 1 : Tumeurs et Pseudo-Tumeurs Osseuses (liste non exhaustive)*

*Note: le nombre de croix donne un ordre croissant de fréquence approximatif, (e): exceptionnel*

Les *situations cliniques* dans lesquelles sont découvertes une tumeur osseuse sont variables. La douleur dont il faudra préciser les caractères ou une tuméfaction d'apparition récente sont les plus fréquentes. La fièvre est exceptionnellement rencontrée (tumeur d'Ewing). Une découverte fortuite est possible (clichés pour traumatisme, radiographie du thoraxÉ). Enfin, c'est dans le cadre d'un bilan d'extension d'un processus tumoral ou d'une maladie générale que la ou les lésions osseuses pourront être mises en évidence.

Les différentes *techniques d'imagerie* occupent une place déterminante dans l'étude des processus tumoraux osseux. Quels que soient les signes d'appel, les *clichés simples* ont un rôle fondamental:

- mise en évidence de la lésion,
- base à l'orientation étiologique,
- indication des autres explorations.

Il est indispensable de disposer de clichés d'excellente qualité prenant la totalité du membre associés à des clichés localisés sur la lésion avec différents degrés de rotation. La *tomodensitométrie* est réservée maintenant à l'exploration des localisations axiales (ceintures, rachis, base du crâne) et, si besoin, à l'étude de la matrice tumorale. La *scintigraphie* aux dérivés phosphonates marqués au Technétium 99m avec étude en trois phases est utile pour apprécier la vascularisation de la lésion et la réaction métabolique osseuse; sa spécificité est très faible (excepté pour l'ostéome ostéoïde). L'*IRM* est indispensable pour déterminer l'extension loco-régionale des processus tumoraux; elle est de plus très utile à l'évaluation de la réponse à la chimiothérapie des tumeurs malignes.

Si la *biopsie osseuse* est souvent nécessaire pour poser le diagnostic précis de la lésion, l'analyse des données de l'imagerie confrontées aux données cliniques (âge, en particulier) permet de réduire dans la plupart des cas les hypothèses à un petit nombre, voire à un seul diagnostic. Si la biopsie s'avère indispensable, elle ne sera pratiquée qu'après les explorations d'imagerie. En dehors du type même de la tumeur, le diagnostic se pose souvent avec les lésions infectieuses ou certains processus post-traumatiques.

## 2. ÉLÉMENTS D'ORIENTATION ÉTIOLOGIQUE

Plusieurs éléments doivent être envisagés:

- la morphologie de la lésion,
- sa topographie,
- le nombre de lésions,
- l'âge de découverte.

### 2.1. Morphologie de la lésion

L'analyse de la morphologie de la lésion porte sur la taille, la position de la lésion dans un plan transversal, la réaction de l'os, l'état de la corticale, la réaction du périoste, la matrice tumorale et les parties molles adjacentes. Il faut impérativement apprécier l'agressivité de la lésion.

• *Taille de la lésion*: schématiquement, une lésion de plus de 6 centimètres de long est le plus souvent maligne, mais cette règle est loin d'être absolue.

• *Position de la lésion dans un plan transversal*: la position du centre de la lésion peut être déterminée si la lésion n'est pas trop volumineuse. On distingue les lésions centrales, excentrées, corticales ou juxtacorticales. Cette distinction peut être utile au diagnostic (tableau 2).

POSITION CENTRALE	Kyste osseux essentiel Enchondrome Ostéoblastome Tumeur d'Ewing
POSITION EXCENTREE	Tumeur à cellules géantes Chondrome fibromyxoïde Kyste anévrysmal Ostéosarcome Ostéoblastome
POSITION CORTICALE	Lacune fibreuse corticale Ostéome ostéoïde Kyste anévrysmal Ostéosarcome Tumeur d'Ewing Ostéoblastome
POSITION JUXTACORTICALE OU PAROSTEALE	Ostéochondrome Chondrome Kyste anévrysmal Ostéosarcome Tumeur d'Ewing

Tableau 2 - Quelques étiologies selon la position de la lésion dans un plan transversal

- *Réaction de l'os*: elle peut être ostéolytique, condensante ou mixte.

L'ostéolyse peut être géographique (type I de Lodwick), mitée (type II) ou ponctuée (type III). L'ostéolyse géographique correspond à une destruction osseuse d'un seul tenant; selon les limites de cette ostéolyse, on distingue le type IA avec sclérose marginale, le type IB sans sclérose marginale mais à limites nettes et le type IC à limites floues. L'ostéolyse mitée est caractérisée par la juxtaposition et parfois la confluence de lacunes de plus de 5 mm de diamètre. L'ostéolyse ponctuée correspond à de multiples lacunes corticales de petite taille. Ces différents types peuvent être associés. (Tableau 3)

La réaction condensante peut répondre à plusieurs mécanismes dont l'association est possible: ostéocondensation péri-ostéolytique (IA), stimulation ostéoblastique, nécrose osseuse, matrice tumorale ostéogénique. La combinaison de réaction lytique et condensante est aussi possible.

- *Etat de la corticale*: la corticale peut être intacte, lysée, érodée sur sa face interne ("scalloping endostéal"), sur sa face externe ou présenter un trouble du modelage d'origine périostée.
- *Réaction périostée*: sa présence traduit une ostéogénèse réactionnelle lorsque la lésion atteint le périoste. Sa morphologie dépend de la vitesse d'évolution du processus causal. On distingue les appositions périostées spiculaires, perpendiculaires à la corticale, les appositions lamellaires parallèles à la corticale, uniques ou multiples, fines ou épaisses. Les appositions périostées peuvent être interrompues réalisant en périphérie l'Źperon de Codman. Une apposition épaisse et longitudinale témoigne d'un processus lentement évolutif; inversement, des appositions fines, une spiculation, une interruption sont en

OSTEOLYSE GEOGRAPHIQUE TYPE IA	Kyste osseux essentiel Kyste osseux anévrysmal Lacune corticale fibreuse Dysplasie fibreuse Chondrome Chondroblastome Fibrome chondromyxoïde Granulome éosinophile Ostéomyélite circonscrite
OSTEOLYSE GEOGRAPHIQUE TYPE IB	Kyste osseux essentiel Kyste osseux anévrysmal Lacune corticale fibreuse Dysplasie fibreuse Chondrome Fibrome chondromyxoïde Granulome éosinophile Ostéomyélite circonscrite Tumeur à cellules géantes
OSTEOLYSE GEOGRAPHIQUE TYPE IC	Tumeurs malignes (I ou II) Ostéomyélite Granulome éosinophile
OSTEOLYSE MITEE	Tumeurs malignes (I ou II) Ostéomyélite Granulome éosinophile
OSTEOLYSE PONCTUEE	Tumeurs malignes (I ou II) Ostéomyélite Granulome éosinophile Déméralisation d'autres causes

REACTION OSTEOCONDENSANTE	Ostéome ostéoïde Ostéome Ilôt condensant bénin Ostéosarcome Infarctus osseux Ostéomyélite Fracture en cours de consolidation
REACTION MIXTE LYTIQUE ET CONDENSANTE	Tumeurs malignes (I ou II) Ostéomyélite

Tableau 3 - Quelques étiologies selon l'aspect de la réaction osseuse  
Note: Plusieurs lésions peuvent avoir des présentations différentes

faveur d'un processus agressif. Une orientation étiologique grossière est possible devant la morphologie de l'apposition périostée (Tableau 4).

REACTION UNILAMELLAIRE EPAISSE	PERIOSTEE	Ostéome ostéoïde Granulome éosinophile Hématome sous-périosté Ostéomyélite Troubles métaboliques
REACTION PLURILAMELLAIRE UNILAMELLAIRE FINE	PERIOSTEE OU	Granulome éosinophile Tumeur maligne I ou II Hémopathie Hématome sous-périosté Cal post-fracturaire Ostéomyélite
APPOSITIONS SPICULAIRES		Ostéosarcome Tumeur d'Ewing Chondrosarcome Ostéomyélite Cal hypertrophique
REACTION DISCONTINUE	PERIOSTEE	Tumeur maligne Granulome éosinophile Hématome sous-périosté Ostéomyélite

Tableau 4 - Différentes réactions périostées et principales étiologies



- *Matrice tumorale*: l'analyse de la matrice tumorale peut apporter des éléments d'orientation étiologique. La nature cartilagineuse d'une lésion se caractérise par la présence de calcifications lobulées ("en pop-corn") ou arciformes. La constatation de niveaux liquides se fait dans diverses lésions: kyste anévrysmal (++), kyste osseux essentiel fracturé, ostéosarcome télangiectasique, ostéoblastome, tumeur à cellules géantes, hémangiome osseux, ostéomyélite
- *Parties molles adjacentes*: l'extension dans les parties molles correspond à diverses circonstances. On distingue le développement exo-osseux exclusif (ostéochondrome, sarcome parostéal, certains kystes anévrysmaux) et le développement accompagné d'une atteinte endo-osseuse (tumeur d'Ewing, ostéosarcome, kyste anévrysmal, ostéoblastome). Il s'agit dans ce dernier cas d'un caractère d'agressivité, d'autant plus que l'extension est concentrique.

Au terme de cette analyse, on peut différencier:

- *Lésion lentement évolutive* : ostéolyse type IA, trouble du modelage osseux; hyperostose corticale ou apposition périostée unilamellaire épaisse.
- *Lésion intermédiaire*: ostéolyse type IB; appositions périostées fines, plurilamellaires continues.
- *Lésion rapidement évolutive*: ostéolyse type IC, II ou III; appositions périostées rompues ou spiculaires; envahissement des parties molles.

## 2.2. Topographie de la lésion

La topographie de la lésion sur un os long ou sur un os plat peut donner une orientation étiologique.

- *Epiphyse*

- chondroblastome et tumeur à cellules géantes, mais aussi granulome éosinophile et infection.

- *Métaphyse*

- pas d'orientation possible, près d'un tiers des lésions, quelque soit le type, sont métaphysaires fémorales inférieures ou tibiales supérieures; 80% des ostéosarcomes siègent près du genou.

- *Diaphyse*

- tumeur d'Ewing, métastase mais aussi processus infectieux.

- *Os plat* (côte ou aile iliaque)

- tumeur d'Ewing, granulome éosinophile, métastase, chondrome et chondrosarcome (aile iliaque), kyste anévrysmal et processus infectieux.

- *Rachis*

- corps vertébral: granulome éosinophile, tumeur d'Ewing, métastase, angiome;
- arc postérieur: ostéoblastome, kyste anévrysmal;
- base du crâne et sacrum: siège de prédilection du chordome.

### **2.3. Nombre de lésions**

Des lésions osseuses tumorales multiples se rencontrent dans diverses circonstances: ostéochondromes, chondromes, granulome éosinophile, métastases, exceptionnellement tumeur d'Ewing métastatique d'emblée ou ostéosarcome multifocal.

### **2.4. Age de découverte**

Avant l'âge de 5 ans, une lésion agressive est le plus souvent une métastase de neuroblastome, un granulome éosinophile, plus rarement une tumeur d'Ewing, exceptionnellement un fibrosarcome. Penser chez le nourrisson aux formes monostotiques d'hyperostose corticale infantile (omoplate, aile iliaque).

Au-delà de l'âge de 5 ans, une lésion agressive est plutôt une tumeur d'Ewing ou un ostéosarcome.

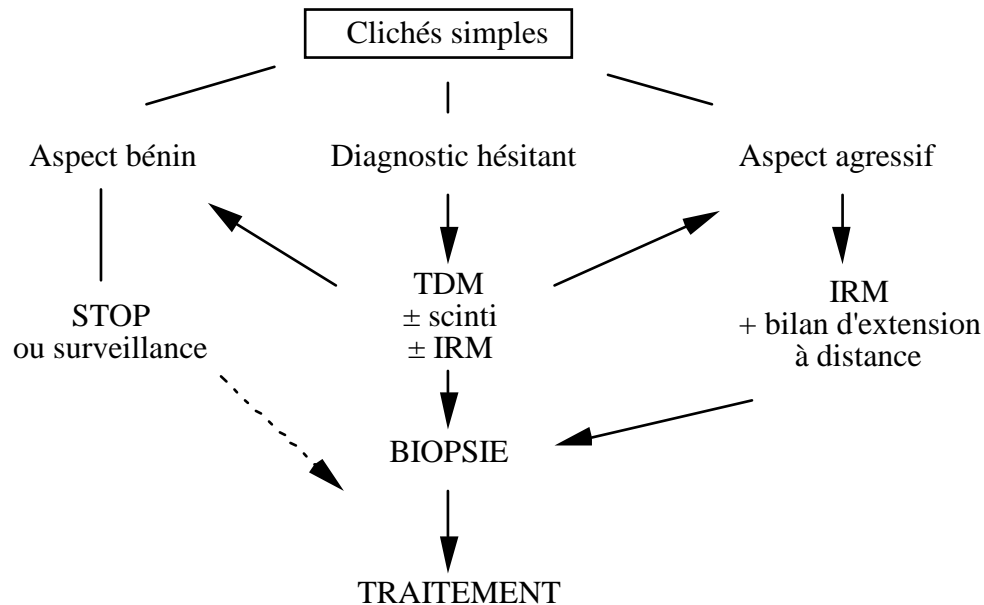
La tumeur à cellules géantes ne survient en règle qu'après le milieu de la 2ème décade.

## **2.5. Au total**

Au terme de cette première analyse, trois situations schématiques sont possibles :

- *Lésion d'allure bénigne certaine* (biopsie à visée diagnostique inutile, mais quelquefois geste chirurgical nécessaire: exostose avec compression sur les structures voisines, kyste osseux en zone portante, exérèseÉ).
- *Lésion d'allure agressive* avec comme première hypothèse une tumeur maligne (biopsie chirurgicale indispensable à réaliser après le bilan complet d'imagerie).
- *Diagnostic hésitant*: s'inscrivent dans ce cadre, les lésions présentant un caractère évolutif intermédiaire (cf supra) ou les lésions mal explorées par les clichés simples.

La stratégie d'exploration peut se résumer dans le tableau suivant:



### 3. PRINCIPALES ÉTIOLOGIES

#### 3.1. Lésions bénignes

##### 3.1.1. Lacune fibreuse corticale (cortical defect), fibrome non ossifiant et desmoïde périosté

Ce sont des anomalies très fréquentes. La lacune fibreuse corticale n'est jamais symptomatique. L'aspect radiologique est caractéristique: lésion métaphysaire corticale, de petite taille, à limites nettes et liseré d'ostéocondensation. La disparition spontanée est possible ou l'évolution peut se faire vers le fibrome non ossifiant. L'aspect de celui-ci est identique à celui de la lacune corticale, de taille plus importante, supérieure à 3 cm, révélé dans un tiers des cas par une fracture.

Le desmoïde périosté est une lésion de même nature. Il se rencontre le plus souvent chez les garçons entre 10 et 15 ans, de façon bilatérale dans un tiers des cas. Sa topographie est particulière: insertion du grand pectoral sur l'humérus, partie postérieure du condyle fémoral interne, au dessus du tubercule des adducteurs. La possibilité de petites appositions périostées perpendiculaires peut poser un problème diagnostique (non réglé par la scintigraphie) avec une lésion maligne: mais la topographie et l'absence de symptomatologie voire une surveillance rapprochée permettent de confirmer la bénignité de la lésion.

### ***3.1.2. Ostéome ostéoïde***

Le contexte peut être évocateur: douleurs osseuses nocturnes, traînantes, calmées par les salicylés. L'aspect radiologique est celui d'hyperostose réactionnelle intense masquant souvent la lacune du nidus (qui est la lésion). Le diagnostic se fait par la scintigraphie osseuse: hyperfixation précoce, intense et localisée. La TDM est utile dans certains cas:

- rachis, pour localiser le nidus au milieu de la condensation qui peut déborder sur les arcs postérieurs adjacents;
- localisations articulaires, où la réaction condensante peut être à distance du nidus;
- os ronds ou à formes complexes (bassin), pour orienter la voie d'abord chirurgicale. La TDM peut aussi guider l'exérèse percutanée.

### **3.1.3. Ostéochondrome ou exostose**

C'est une lésion fréquente, révélée par la palpation, ou de découverte fortuite; isolée le plus souvent, ou multiple dans le cadre d'une maladie exostosante. Il s'agit d'une formation ostéo-cartilagineuse à base osseuse large (sessile) ou étroite (pédiculée), recouverte d'une coiffe cartilagineuse. L'ostéochondrome peut siéger sur n'importe quel os à croissance enchondrale, de siège métaphysaire sur les os longs, orienté vers la diaphyse. Aspect radiologique important: continuité du cortex de l'os atteint et de l'exostose. Le risque de dégénérescence en chondrosarcome est exceptionnel à l'âge pédiatrique et survient plutôt en cas de maladie exostosante ou de localisation iliaque ou rachidienne.

### **3.1.4. Chondrome**

Lésion d'origine cartilagineuse, le chondrome se présente comme une lacune lobulée, de topographie le plus souvent centrale (mais chondrome périosté possible), refoulant et amincissant la corticale, sans réaction périostée (en l'absence de fracture), avec calcifications floconneuses évocatrices dans 50% des cas. La main est atteinte dans la moitié des cas.

### **3.1.5. Kyste essentiel**

Le kyste osseux essentiel est asymptomatique en dehors de la survenue de fracture (2/3 des cas), plus fréquente chez le garçon, après l'âge de 3 ans. Son aspect et sa topographie sont très évocateurs. Il s'agit d'une lacune ovoïde de contours nets, avec pseudo-cloisons par crêtes pariétales; un remodelage osseux est possible. Le contenu est de type liquidien (TDM), parfois hémorragique avec apposition périosté en cas de fracture. La lésion est centrée, métaphysaire au contact du cartilage de croissance, humérale supérieure (50% des cas), fémorale supérieure (25% des cas); une migration diaphysaire se fait avec la croissance, quand le kyste n'est plus actif.

## **3.2. Lésions malignes**

### **3.2.1. Tumeurs malignes primitives**

Les chimiothérapies lourdes et la chirurgie conservatrice permettent une amélioration du pronostic des tumeurs malignes primitives des os chez l'enfant. Le pronostic global à 5 ans est de plus de 50% pour la tumeur d'Ewing et environ 70 % pour l'ostéosarcome. Le bilan d'extension loco-régionale, réalisé avant la biopsie, est fait par IRM, et doit préciser la limite de l'extension intra-médullaire, en particulier par rapport à l'épiphyse et l'importance de l'extension aux parties molles. Au delà du bilan initial, l'imagerie a un rôle fondamental dans l'appréciation de l'efficacité thérapeutique. Le chondrosarcome, l'adamantinome, le

fibrosarcome, l'histiocytofibrome malin peuvent survenir dans la deuxième décade mais sont exceptionnels.

### ***3.2.1.1. Ostéosarcome ostéogénique***

C'est la plus fréquente des tumeurs malignes de l'enfant. Plusieurs aspects sont possibles: ostéocondensant, ostéolytique ou mixte. Dans près de 80% des cas, la lésion touche la métaphyse fémorale inférieure ou tibiale supérieure. Cette tumeur présente quelques particularités:

- localisations médullaires à distance possibles dans la même diaphyse (skip métastases), leur identification est essentielle pour déterminer le niveau de la résection osseuse;
- métastases pulmonaires fréquentes, pouvant se calcifier ou s'excaver;
- métastases osseuses rares.

Parmi les nombreuses formes anatomo-pathologiques, citons:

- ostéosarcome périostéal: tumeur développée entre périoste et corticale, avec médullaire souvent normale;
- sarcome parostéal: développé dans les parties molles en regard d'une corticale normale à laquelle il n'est rattaché que par un pont osseux.

### ***3.2.1.2. Tumeur d'Ewing***

Il s'agit d'une tumeur d'origine neuro-ectodermique, touchant l'enfant à un âge un peu plus précoce que l'ostéosarcome. On distingue deux types de localisations: os longs et os plats. Sur les os longs (40% des cas), la diaphyse est plus souvent atteinte que la métaphyse. Le bilan d'extension est le même que pour l'ostéosarcome. Sur les os plats (60% des cas), les localisations préférentielles sont l'aile iliaque et les côtes. Le contingent tumoral tissulaire extra-osseux peut être volumineux avec atteinte osseuse très discrète, voire invisible. Les métastases peuvent être pulmonaires, osseuses ou médullaires (mille hématopoïétique).

### ***3.2.2. Métastases osseuses***

Chez l'enfant, les métastases osseuses sont relativement rares; elles surviennent dans le neuroblastome, le rhabdomyosarcome, l'exceptionnel sarcome du rein, les tumeurs osseuses malignes primitives et le rétinoblastome. Leur découverte se fait dans deux circonstances: bilan d'extension d'une tumeur connue par scintigraphie, douleur localisée motivant une exploration radiologique. La topographie est très variée. L'aspect radiologique est pratiquement dans tous les cas celui d'une lésion agressive.

### **3.3. Lésions agressives non malignes**

Certaines étiologies bien qu'histologiquement bénignes peuvent présenter un aspect radiologique agressif.

#### ***3.3.1. Granulome éosinophile***

Localisation osseuse unique ou multiple de l'histiocytose à cellules de Langerhans (histiocytose X), le granulome éosinophile se manifeste toujours par une ostéolyse mais avec des degrés très variables d'agressivité. L'IRM a permis de montrer que la réaction dans les parties molles adjacentes peut être très importante. Crâne, fémur, rachis (vertebra plana), bassin sont les localisations les plus fréquentes.



### **3.3.2. Kyste anévrysmal**

Le kyste anévrysmal est une lésion kystique composée de plusieurs cavités hématiques séparées par des septa d'épaisseur variable. Cette lésion est souvent très expansive; elle touche les os longs et les os plats (bassin, rachis, arc postérieur surtout). Le kyste anévrysmal peut être primitif ou associé à une tumeur bénigne ou maligne adjacente.

### **3.3.3. Ostéoblastome**

Son histologie est la même que celle de l'ostéome ostéoïde mais son volume est plus important. Son caractère expansif est responsable de son aspect agressif. Il touche souvent le rachis sur l'arc postérieur. Par l'étude de la matrice tumorale, la TDM permet la différenciation avec le kyste anévrysmal.

### **3.3.4. Chondroblastome**

Tumeur cartilagineuse bénigne, le chondroblastome est très particulier par sa topographie épiphysaire ou épiphyso-métaphysaire et son caractère lytique, parfois très expansif. Des calcifications témoignant de la nature cartilagineuse sont reconnues dans plus de 50% des cas. En raison de la topographie et du caractère lytique, le diagnostic peut se poser avec la tumeur à cellules géantes, mais celle-ci est exceptionnelle.

### **3.3.5. Diagnostic différentiel**

Dans ce cadre, le diagnostic différentiel se pose avec les lésions de nature *infectieuse*, les lésions de nature *post-traumatique* (fracture de fatigue, cal hypertrophique, arrachements apophysaires répétitifs, hématome sous-périosté) et la *myosite ossifiante circonscrite* dont la nature post-traumatique n'est pas toujours retrouvée.

La myosite ossifiante circonscrite se traduit par une tuméfaction douloureuse et parfois fébrile, touchant la cuisse, le bras, le bassin et les métacarpiens ou métatarsiens plus rarement.

Elle se caractérise par des calcifications juxtaosseuses associées souvent à une apposition périostée. Eléments diagnostiques importants: calcifications prédominant en périphérie et d'évolution rapide. Il ne faut pas confondre cette lésion bénigne avec un ostéosarcome parostéal ou une tumeur d'Ewing. Le diagnostic histologique avec l'ostéosarcome parostéal peut être difficile, ceci donnant toute sa valeur à l'étude radiologique.

## Troubles de la marche

Il faut analyser les membres inférieurs dans les trois plans de l'espace.

Dans *un plan frontal*, on analyse essentiellement en pratique, **le genu valgum** (exagération de l'angle fémoro-tibial) et le **genu varum** (fermeture de l'angle fémoro-tibial).

Dans *un plan sagittal*, il faut rechercher une excessive hyperextension d'une articulation (**récurvatum**) ou au contraire une limitation de l'extension (**flexum**).

Enfin, dans *un plan horizontal*, il faut aussi analyser les fréquentes **anomalies de rotation** fémorale et/ou tibiale.

### 1 Dans le plan frontal

#### 1.1 Le genu valgum

Donne une démarche disgracieuse, l'enfant tombe et se cogne les genoux. Les membres inférieurs sont en "X". Une fille sur deux à l'âge de 4 ans a un genu valgum notable.

Il doit être analysé l'enfant étant debout, les deux genoux se touchent tout juste : les deux chevilles sont écartées, ce qui permet, à l'aide d'un centimètre, de mesurer l'espace inter malléolaire interne, la mesure peut être aussi faite en décubitus.

Un genu valgum habituel est symétrique ; par contre, un genu valgum **asymétrique** doit faire demander un bilan radiographique permettant de retrouver des séquelles d'un traumatisme passé inaperçu ou d'une fracture de jambe des années auparavant ; parfois un trouble de croissance, une tumeur, etc...

**L'évolution** naturelle d'un genu valgum de l'enfant, c'est-à-dire sans aucun traitement, est d'apparaître vers l'âge de 2 ans 1/2 - 3 ans, d'aller en augmentant vers l'âge de 4-5 ans puis ensuite de disparaître dans 95 % des cas.

Par contre, dans un faible nombre de cas, le genu valgum persiste et il faudra le traiter chirurgicalement vers l'âge de 10-12 ans lorsque l'écart inter malléolaire interne est égal ou supérieur à 8-10 cm. On fait une **épiphysiodèse temporaire** à l'aide d'une agrafe métallique. Il faut enlever les agrafes 4 à 8 mois plus tard. A priori, un genu valgum lorsqu'il est peu important ne donne pas de problème de type arthrosique.

## 1.2 Le genu varum

Genoux très écartés alors que les chevilles se touchent, membres inférieurs en "O". Le genu varum se mesure (en cm) entre la face interne des deux genoux au niveau du condyle interne. C'est une déformation essentiellement remarquée au moment de l'acquisition de la marche, assez souvent secondaire à une insuffisance de traitement par vitamine D. L'aspect en est souvent majoré par des troubles rotationnels dans le plan horizontal (cf paragraphes suivants).

Il ne faut pas hésiter à demander un bilan radiologique à la recherche d'une dystrophie osseuse, etc...

Le genu varum favorise l'arthrose. Il faut donc savoir proposer assez facilement des gestes chirurgicaux chez ces adolescents (épiphysiodèse externe, ostéotomie tibiale supérieure).

## 2 Dans le plan sagittal

**De profil**, deux anomalies surtout sont à rechercher :

- un **flessum**. Un flessum du genou est souvent associé à d'autres troubles : gonalgie, instabilité de rotule, équin du pied. Il faut analyser les amplitudes des mouvements de hanches, de genoux et de chevilles dans le plan sagittal (recherche d'un défaut d'extension de hanche, d'une limitation de flexion de la cheville).
- un **équin** : ce sont des enfants qui marchent sur la pointe des pieds vers l'âge de 2-3 ans, qui n'arrivent pas à fléchir correctement la cheville et qui usent leurs chaussures de façon asymétrique. S'il n'y a pas de rétraction du tendon d'Achille en général tout disparaît, au contraire, si le tendon est trop court il y a risque de développer un pied plat valgus.

- **le recurvatum** est fréquent chez l'enfant de 3 - 5 ans par hyperlaxité articulaire : on retrouve souvent hyperlordose et pieds plats.

Les anomalies sagittales sont souvent secondaires à des affections neurologiques parfois méconnues, il faut taper les réflexes, regarder s'il y a ou non un signe de Babinski, apprécier une éventuelle spasticité, etc... C'est une cause très courante d'anomalie de la démarche.

### **3 Dans le plan horizontal**

Trois tableaux sont fréquents et doivent être parfaitement connus :

#### **3.1 La torsion tibiale interne**

C'est un tableau qui touche essentiellement l'enfant au début de la marche. Il est amené par ses parents parcequ'il tombe.

Il faut le regarder marcher en observant les genoux : si ceux-ci sont bien dans l'axe de la marche et que les pieds tournent en dedans (adduction) il s'agit d'une endo-rotation du tibia. Il faut connaître les habitudes posturales de l'enfant lorsqu'il dort ou joue : presque toujours à plat ventre, les pieds en dedans, ou assis à genoux les pieds sous les fesses. Bien entendu, la morphologie du pied est normale. L'évolution de ce tableau de torsion tibiale interne isolée est en général tout à fait favorable. Tous les nourrissons ont une torsion tibiale interne. Dans 98 % des cas, tout se corrige spontanément dans les 2 à 4 premières années après l'acquisition de la marche. Aucune indication aux semelles orthopédiques ou aux chaussures spéciales.

#### **3.2 La torsion tibiale externe (marche en canard)**

Ce sont des enfants amenés en consultation non pas pour l'anomalie de torsion mais parcequ'ils usent les chaussures. Cette usure se faisant essentiellement sur le bord antérieur et interne du pied. Cette torsion tibiale externe s'accompagne très souvent d'un pseudo pied plat parce que, lorsque l'on corrige la torsion, la cheville se replace tout à fait normalement et la voûte plantaire réapparaît. Il faut donc bien dire aux parents que ces anomalies morphologiques vont persister. D'ailleurs, très souvent c'est un morphotype familial. Il n'y a aucun geste chirurgical à proposer sauf lorsqu'il y a une gêne fonctionnelle sévère.

#### **3.3 L'hyperantéversion fémorale**

C'est un tableau extrêmement fréquent. Il faut se rappeler que le fémur est tordu sur lui-même dans un plan horizontal entre le plan du col fémoral et celui des condyles fémoraux .

Chez l'enfant qui commence à marcher cet angle est de 40° environ, chez l'adulte il est de l'ordre de 15°, il va donc y avoir une dérotation fémorale pendant les 8 à 9 premières années de la vie.

Le tableau clinique est tout à fait caractéristique : si on regarde rapidement, on fait le diagnostic de genu varum mais en réalité les genoux ne sont pas de face et regardent en dedans. Lorsqu'on remet les genoux en face, on s'aperçoit qu'il n'y a plus de genu varum, par contre l'enfant est obligé de faire un effort de rotation externe de la hanche. Il faut reposer les questions sur les habitudes posturales de l'enfant lorsqu'il dort ou joue. La station assise préférentielle est en rotation interne de hanche avec genoux fléchis et les pieds à côté des fesses, c'est ce que l'on appelle la station assise en "W" ou que les anglo-saxons ont appelé "la position de télévision". Le problème de l'hyperantéversion fémorale est qu'elle donne des troubles fonctionnels avec des chutes lors de la course et également une usure asymétrique des chaussures, c'est le bord antérieur et externe qui est usé.

L'appréciation de l'antéversion du col du fémur se fait par un examen clinique simple : il suffit de mettre l'enfant à plat ventre sur la table d'examen en lui demandant de fléchir les genoux à 90°. La hanche est alors en extension et l'on apprécie les secteurs de rotation : la rotation interne de hanche est toujours majeure, aux environs de 80°; la rotation externe est limitée en général aux environs de 20 à 30°.

Il est important de pouvoir régulièrement surveiller ces enfants pour savoir s'il y a ou non une amélioration dans le temps. Cette dérotation se passe dans les 8 premières années de la vie.

Il n'y a donc pas de gestes chirurgicaux ou thérapeutiques à proposer dans ces premières années de la vie. Le seul conseil qu'on puisse donner, c'est d'empêcher l'enfant de s'asseoir en rotation interne, lui proposer la station assise en tailleur. Au delà de 8 ans, si les troubles fonctionnels persistent on peut demander un bilan par scanner (plan horizontal) avant de proposer une éventuelle chirurgie (si angle > 50°) avant qu'il y ait compensation naturelle en hyper-rotation tibiale externe.

En effet l'évolution se fait vers une amélioration de la rotation du pied lors de la marche (angle du pas qui d'interne devient normal) par rotation exagérée externe du tibia : en station

debout les pieds sont parallèles, les genoux en dedans : le risque de cette déformation se situe au niveau du genou (sub-luxation rotulienne, conflit fémoro-patellaire, arthrose à distance).

## →Diagnostic d'une boiterie

### 1 Définition - Clinique

1 - Définie comme une asymétrie de la marche, la boiterie est un symptôme qu'il ne faut jamais négliger.

2 - Pour en connaître les causes, il faut :

- bien analyser (esquive de l'appui, appui anormal du pied, plongeon par insuffisance musculaire, douleur associée,...) en regardant (différence de longueur du pas), en écoutant ;
- faire un examen clinique complet des membres inférieurs : inégalité de longueur, atrophie ou hypertrophie musculaire, anomalies vasculaires (angiomes, ...), examen neurologique, mobilité articulaire (hanche, genou, pied), recherche de points douloureux : **une gonalgie peut être secondaire à une anomalie de la hanche +++.**

3 - Toujours demander une radiographie du bassin de face et debout.

### 2 Etiologies

En fonction arbitraire de l'âge, on peut signaler :

#### 2.1 Avant 3 ans

surtout la **luxation congénitale de la hanche,**

mais aussi :

- inégalité de longueur des membres inférieurs, parfois évidente (congénitale, séquelle de fracture, d'ostéoarthrite ou ostéomyélite).
- affection neurologique (infirmité motrice d'origine cérébrale, poliomyélite, myéloméningocèle).
- affection musculaire (myopathie).

#### 2.2 Entre 3 et 10 ans

En dehors des mêmes étiologies que précédemment, on pensera surtout à :

- **l'ostéochondrite primitive de la hanche,**
- la synovite transitoire de la hanche ("rhume de hanche"),
- les arthrites infectieuses ou inflammatoires,

- les tumeurs et dystrophies osseuses,
- les corps étrangers du pied, ongles incarnés, verrues, etc...

### **2.3 Après 10 ans**

Il faudra surtout retenir :

**- l'épiphysiolyse de la hanche,**

- les dystrophies de croissance (pied, genou surtout),
- un spondylolisthésis, une malformation rachidienne,
- les pieds "contracturés", le plus souvent creux d'origine neurologique, ou plats par malformation.
- les lésions traumatiques.



## → Pathologie rachidienne

**Incidence** : La pathologie rachidienne chez l'enfant représente à peu près 4 à 5 % de la population étudiée.

**1 C'est l'examen systématique du rachis** qui permettra le dépistage.

En effet, les symptômes sont rares, qu'il s'agisse de douleurs, presque toujours montrées par les patients au niveau lombaire, ou qu'il s'agisse de raideurs.

### 1.1 Examen général

Il est tout à fait évident qu'il faut au minimum prendre la taille debout et le poids. L'idéal est en plus d'avoir la taille assise pour mesurer la croissance du rachis.

Dans cet examen général, il faut également apprécier la puberté (critères de TANNER : pilosité pubienne et axillaire, développement mammaire chez la fille, développement des organes génitaux chez le garçon). Lorsque l'on discutera d'un traitement éventuel, il faudra avoir un âge osseux (radiographie de la main et du poignet gauche).

### 1.2 Examen du rachis

Il va se faire dans les trois plans de l'espace :

#### 1.2.1 Dans un plan frontal

Il faut au préalable être certain que le socle sacré soit parfaitement horizontal sinon on a une obliquité du bassin qui va entraîner obligatoirement une grande inflexion du rachis pour équilibrer le port de la tête. Cela s'appelle une attitude.

Cliniquement, on palpe la région postérieure recherchant les deux petites saillies osseuses qui correspondent aux épines postérosupérieures de l'iliaque. S'il y a obliquité, il faudra la corriger avant de continuer l'examen (en mettant par exemple un livre, une plaquette en bois sous le membre inférieur le plus court).

En conclusion, si on n'a pas d'autres problèmes rachidiens au décours de l'examen, on fait une ordonnance pour une talonnette de compensation qui doit être au demi-centimètre près chez l'enfant (si la différence de longueur est de 2 cm, il faut prescrire une talonnette de 1,5 cm).

De face, il faudra analyser l'équilibre horizontal de la ceinture scapulaire, la symétrie de la paroi thoracique antérieure puis la symétrie ou non des deux flancs par rapport au bassin. De dos, on apprécie la symétrie ou non de la pointe des omoplates qui peuvent être trop latéralisées, ou surélevées par rapport à l'autre. On apprécie là encore la symétrie des deux flancs et enfin, on va rechercher l'équilibre du tronc avec un fil à plomb. On va chercher à palper au niveau du cou l'épineuse de C7 qui est la plus proéminente. A partir de cette vertèbre vous laissez tomber un fil à plomb qui normalement doit passer au niveau du pli interfessier. Sinon on parle de déséquilibre et il faut noter la mesure en cm entre le pli interfessier d'une part et le fil à plomb d'autre part.

### 1.2.2 Dans le plan sagittal

Normalement il y a lordose cervicale, cyphose thoracique, lordose lombaire et cyphose sacrée. Cliniquement cela se mesure par rapport au fil au plomb tangeant au sommet de la cyphose thoracique. Normalement cette cyphose thoracique est maximum en T7 et l'on peut mesurer alors des flèches antéropostérieures en C7 et en L2. La normale est de l'ordre de 3 cm.

Le profil est important à examiner en actif, en flexion du tronc. On peut, en se mettant de côté, analyser la souplesse ou la raideur du rachis, apprécier la tension des muscles ischio-jambiers qui est souvent augmentée chez les adolescents en pleine poussée de croissance.

### 1.2.3 Dans le plan horizontal

Il faut se mettre derrière le patient, lui demander de se pencher progressivement en flexion antérieure du tronc. Il faut regarder à chaque étage s'il y a ou non une symétrie costale par rapport aux épineuses. Cette asymétrie s'appelle une **gibbosité**. La mesure clinique de la gibbosité se fait en symétrie par rapport à l'axe rachidien.

L'examen clinique comprend enfin une **analyse de l'appareil respiratoire, cardiaque et neurologique**

**En conclusion** de l'examen clinique, quatre tableaux sont fréquents :

- attitude scoliotique,

- scoliose structurale lorsqu'il existe une gibbosité persistant en décubitus,
- cyphose lorsque les flèches sagittales dépassent 4 cm,
- hyperlordose lombaire.

Dès qu'un diagnostic clinique a été posé et que l'on trouve des anomalies franches au cours de cet examen ou aux examens répétés, il faut savoir demander des examens radiographiques qui comporteront au minimum une radiographie du rachis de face debout et du rachis de profil debout.

## 2 Bilan radiographique

- **Sur le cliché de face debout**, il faut analyser vertèbre par vertèbre en regardant les plateaux, la projection des pédicules, la projection des épineuses, compter les côtes. Pour mesurer l'angle d'une **scoliose**, il faut prendre une ligne passant par le plateau vertébral supérieur de la vertèbre la plus inclinée par rapport à l'horizontale et une autre ligne passant par le plateau inférieur de la vertèbre inférieure la plus inclinée. Il faut aussi bien regarder la vertèbre qui est au sommet de la courbure. En effet, c'est elle qui est la plus déformée. En général, cette vertèbre est trapézoïdale. C'est à ce niveau que l'on voit au maximum la rotation vertébrale. La rotation s'apprécie sur la projection de l'épineuse par rapport au corps vertébral.

Sur ces radios, on peut aussi parfois découvrir des **malformations**. En général se sont des héli-vertèbres qui, avec la croissance du rachis, vont déséquilibrer celui-ci.

Enfin, on apprécie l'ossification de l'aile iliaque (test de Risser). L'ossification commence par l'épine iliaque antéro-supérieure, puis va progressivement atteindre l'épine iliaque postéro-supérieure et c'est au cours de cette ossification que vont apparaître les règles chez la fille (Risser 2 en moyenne).

- **Le cliché du rachis debout de profil** permettra d'apprécier la cyphose thoracique qui est normalement de l'ordre de  $40^\circ \pm 8$ , la lordose lombaire qui est de l'ordre de  $45^\circ \pm 10$ . De profil, il faut regarder comment se présentent les corps vertébraux. Les plateaux sont normalement parallèles. Plateaux irréguliers, listels marginaux impactés en avant, cunéiformisation vertébrale sont caractéristiques de la **maladie de Scheuermann** ou dystrophie rachidienne de croissance et qui correspond à l'examen clinique d'une cyphose raide et douloureuse.

Enfin, de profil, il faut regarder la jonction lombo-sacrée. Il peut y avoir une rupture des isthmes qui peut être associée ou non à un glissement de la vertèbre en avant par rapport au sacrum. C'est ce que l'on appelle un **spondylolisthésis**.

### 3 Conduite à tenir

La conduite à tenir est résumée en trois points :

- **revoir** les patients 3 à 4 mois plus tard si on n'est pas certain du diagnostic,
- le traitement dépend de la cause de la **pathologie** (malformation, neuromusculaire, dystrophies osseuses, etc...),
- le traitement dépend de **l'évolution**. Toutes les déformations ne sont pas forcément évolutives. Plus de la moitié des scoliozes n'évoluent pas. Il ne faut traiter que celles qui vont évoluer. Cette évolution dépend de l'âge de survenue, plus l'enfant est jeune, plus le risque évolutif est important.

### 4 Traitement

Il associe :

- **rééducation** (posturale et respiratoire), mais ce seul traitement ne peut empêcher une scoliose d'évoluer,
- contention par **corset** (seulement nocturne ou parfois à plein temps en particulier avant les règles chez la fille) lorsque cela évolue (à partir d'une angulation de 20° pour une scoliose) et jusqu'à la fin de la croissance,
- **chirurgie** éventuellement dans les formes graves (à partir de 45°).

## → Spondylarthropathies

### Définition

Concept regroupant les manifestations articulaires observées au cours de :

- spondylarthrite ankylosante,
- rhumatisme psoriasique,
- arthrites réactionnelles,
- maladie de Crohn et RCH.

### Caractéristiques :

- Présentation clinique particulière :

- atteinte articulaire,
- atteinte des enthèses (zones d'insertion des ligaments et des tendons de l'os)

- Terrain génétique particulier :

- association au HLA B27 avec une fréquence variable,
- antécédents familiaux.

## 1 Classification

### 1.1 Spondylarthrite ankylosante

C'est l'exemple classique des spondylarthropathies.

#### 1.1.1 Particularités

Chez l'enfant, l'atteinte axiale est rare (sacro-iliite, signes rachidiens). L'atteinte articulaire, surtout périphérique, est souvent au premier plan, mono ou pauci-articulaire. Elle touche préférentiellement les membres inférieurs.

#### 1.1.2 Clinique

Garçon (60 à 90%)

Age moyen de début : 10 - 11 ans.

L'atteinte est asymétrique ; l'orteil en saucisse et les talalgies sont évocatrices.

### **1.1.3 Evolution**

Par poussées, impotence fonctionnelle dans 1/3 des cas.

- Atteinte rachidienne : inconstante, tardive (délai de 1 à 12 ans pour l'atteinte sacro-iliaque)
- Atteintes viscérales : cardiaque (IAo) : exceptionnelle, uvéite : aiguë => patente dans 19 à 27%

### **1.1.4 Biologie**

Syndrome inflammatoire, pas d'anticorps anti-nucléaires, pas de facteurs rhumatoïdes, HLA B27 + dans 80 à 90% des cas.

Liquide synovial inflammatoire, stérile :

- globules blancs > 1500/mm<sup>3</sup>
- pas de germe en direct et en culture :
  - sur milieu standard,
  - sur milieu de Löwenstein

### **1.1.5 Radiologie**

- Rachis : syndesmophytes : spicule osseux de direction verticale naissant au-dessus de l'angle de la vertèbre

- Sacro-iliite

Seuls sont fiables chez l'enfant l'aspect de condensation avec pincement et irrégularité des berges iliaques.

### **1.1.6 Scintigraphie osseuse**

- Tenir compte de l'âge,

- Hyperfixation relative des sacro-iliaques par rapport au sacrum (mesure quantitative).

## **1.2 Rhumatisme psoriasique**

5 % des sujets atteints de psoriasis cutané auront une atteinte articulaire caractérisée par :

- atteinte des IPD (50 %),
- sans AAN,
- sans facteurs rhumatoïdes,
- s'associant à une atteinte des sacro-iliaques (30 %) => HLA B27,
- filles, 9-10 ans.

### **1.3 Arthrites réactionnelles**

#### **1.3.1 Définition**

Atteintes articulaires non suppuratives : infection digestive ou urogénitale, pas de germe dans l'articulation, terrain HLA B27 (75 - 80 %)

#### **1.3.2 Clinique**

- Oligo-polyarthrite,
- Enthésopathies,
- Signes cutanés : énanthème buccal, érythème maculaire, érythème noueux
- Signes oculaires : conjonctivite,
- Notion : d'infection digestive +++ ou génitale, avec de la fièvre.

#### **1.3.3 Evolution**

- Immédiate : arthrites fixes, poussés additives, 2 à 3 mois (=> 1 an), pas de séquelles articulaires.
- A long terme : risque d'évolution vers une spondylarthrite ankylosante, surtout si HLA B27, mais aussi polyarthrite, uvéite.

#### **1.3.4 Etiologies**

- Infection digestives +++ : Yersinia, Shigelle, Klebsielle, Salmonelle, Brucelle  
Campylobacter jejuni.
- Infections génitales : Chlamydia trachomatis, Ureaplasma urealytica, Gonocoque
- Possiblement : Mycoplasme pneumoniae

### **1.4 Entérocopathies cryptogénétiques (Crohn, RCH)**

#### **1.4.1 RCH**

- 10 % RCH : oligoarthrite asymétrique, contemporaine d'une poussée digestive, quelques semaines => mois
- Sacro-iliite
- HLA B27 + dans 60 % des cas.

#### **1.4.2 Crohn**

idem

## 2 Diagnostic positif

### 2.1 Critères diagnostiques d'Amor

Ils définissent des caractères cliniques communs :

		Points
1	Douleurs nocturnes lombaires ou dorsales et/ou raideur matinale lombaire ou dorsale	1
2	Oligoarthritis asymétrique	2
3	Douleurs fessières	2
4	Doigt ou orteil en saucisse	2
5	Talalgie ou tout autre enthésopathie	2
6	Uvéite antérieure aiguë	2
7	Urétrite non gonococcique ou cervicite moins d'un mois avant le début de l'arthrite	1
8	Diarrhée moins d'un mois avant le début de l'arthrite	1
9	<i>Antécédents personnels :</i> - de psoriasis - d'entérocolopathie chronique - de balanite	2
10	HLA B 27 +	2
11	<i>Antécédents familiaux :</i> - de spondylarthrite ankylosante - de syndrome de Reiter - d'uvéite	2
12	Sacro-iliite : seuls sont fiables chez l'enfant l'aspect de condensation avec pincement et irrégularité des berges iliaques	3



13	Amélioration en 48 heures des douleurs sous traitement par AINS et/ou rechute rapide (48 H) des douleurs leur arrêt.	2
----	--	---

Le malade sera déclaré comme ayant une spondylarthropathie si la somme des points est égale ou supérieure à 16.

## 2.2 Bilan paraclinique

### - Sérologies d'arthrite réactionnelle :

- Yersinia, Shigelle, Klebsielle, Campylobacter jéjuni, Salmonelle, Brucelle
- Chlamydia trachomatis, mycoplasmes génitaux (pulmonaires).

### - HLA B 27

### - Radios sacro-iliaques si douleurs fessières

- **Scintigraphie osseuse** avec mesure quantitative au niveau des sacro-iliaques si, et seulement si le diagnostic de spondylarthropathie doit impérativement être posé.

### - Bilan inflammatoire : V.S , CRP

- **Éliminer d'autres diagnostics** : facteurs rhumatoïdes, anticorps anti-nucléaires, sérologie de Lyme, ASLO, ASD, ASK.

## 3 Prise en charge thérapeutique

### 3.1 Traitement de première intention

#### - AINS : 1ère intention

- Ibuprofène : 40 mg/kg/j  
Aspirine : 70 - 80 mg/kg/j
- Diclofenac (Voltarène) : 3 mg/kg/j
- Naproxène (Naprosyne , Apranax) : 10 mg/kg/j
- Acide niflunimique (Nifluril) : 20 - 30 mg/kg/j
- Ketoprofène (Profenid) ; 2,5 - 3 mg/kg/j

- **Corticoïdes** : peu efficaces dans ce type de rhumatisme

- **Antalgiques** : Paracétamol

- **Gestes locaux** : infiltration de corticoïdes (Hexatrione) si arthrite persistante (> 3 mois)

### 3.2 Traitement de fond

En cas de polyarthrite persistante (> 6 mois) : (cf A.C.J.) :

- Salazopyrine +++
- Sels d'or

### **3.3 Kinésithérapie+++**

- Correction des attitudes vicieuses (flessum du genou)
- Entretien de la souplesse rachidienne en cas d'atteinte axiale

### **3.4 Antibiotiques ?**

Seulement dans :

- arthrites réactionnelles
- d'origine urogénitale

### **3.5 Uvéite aiguë**

Traitement d'urgence. Les traitements locaux suffisent le plus souvent.

## → Luxation congénitale de la hanche

### 1 Généralités

La luxation congénitale de la hanche est une pathologie relativement fréquente, elle est variable en fonction des régions et des pays. Les chiffres donnés varient entre 6 à 20 %<sup>oo</sup> naissances.

La luxation de hanche n'est pas une malformation : dans la très grande majorité des cas, elle est secondaire à des anomalies de positionnement de l'enfant en intra-utérin qui vont entraîner des excès de pression sur le fémur fléchi luxant la hanche en arrière du cotyle. C'est donc une pathologie acquise en fin de grossesse, (par exemple dans les présentations par le siège la fréquence d'une luxation est de 1/4). Il existe des familles où la luxation est fréquente.

### 2 Examen clinique

L'examen clinique représente la **meilleure méthode de dépistage** que ce soit en période néonatale ou dans les premiers mois de la vie.

#### 2.1 L'interrogatoire recherche des signes de risques.

- en faveur d'éléments **mécaniques** : gros poids de l'enfant, grossesse gémellaire, présentation par le siège, anomalies posturales (pieds, torticolis), primiparité.

- en faveur d'éléments **génétiques** : antécédents chez les parents de problèmes de hanches, fille.

#### 2.2 Puis on examine l'enfant en regardant sa mobilité spontanée.

Tout mouvement ou toute posture **asymétrique** doit être un point de départ pour une recherche attentive d'une pathologie de hanche, mais aussi asymétrie apparente de longueur des membres inférieurs, ou des plis sur la cuisse.

#### 2.3 On essaye de reconstituer la position foetale.

La posture la plus luxante associe une hyperflexion de hanche à une rotation externe du fémur ou une hyperextension des genoux avec pieds sur les épaules (ex. position de siège décomplété).

## 2.4 Puis on mesure la mobilité des hanches.

- **abduction des cuisses en décubitus dorsal.** Facile dans les premiers degrés, à partir de 45°, il y a une petite résistance par élongation musculaire, mais on obtient facilement une abduction d'environ 80°. Lorsque l'abduction est trop limitée ou asymétrique, la hanche risque d'être pathologique.

- **adduction de la hanche en décubitus ventral.** La hanche limitée dans l'adduction par tension des fessiers est anatomiquement normale, mais la hanche opposée risque d'être pathologique par rétraction en miroir des adducteurs: c'est ce qu'on appelle **le bassin asymétrique (ou oblique) congénital.**

## 2.5 L'instabilité est le signe pathognomonique d'une hanche pathologique.

L'enfant doit être détendu, avec un bon relâchement musculaire, en lui donnant par exemple à boire. Une hanche normale est toujours stable.

- La méthode de LE DAMANY recherche **un ressaut.** L'enfant est à plat dos, les hanches fléchies et rapprochées. L'examineur met ses mains sur les genoux de l'enfant, pouce sur la face interne des cuisses, autres doigts sur la région trochantérienne.

Dans un premier temps on pousse d'avant en arrière, vers la table, pour essayer de luxer la hanche en arrière : si la tête fémorale est dans le cotyle mais est instable par distension capsulaire et défaut du rebord fibro-cartilagineux (labrum) on ressent un ressaut de **sortie.**

Puis dans un deuxième temps, on met les membres inférieurs en abduction, hanches fléchies à 90°, avec pression d'arrière en avant sur la région trochantérienne : s'il y a ressaut, dit de **rentrée**, la tête fémorale réintègre le cotyle.

Le schéma suivant résume les possibilités :

<b>Ressaut 1er temps</b>	<b>Ressaut 2ème temps</b>	
+	+	Hanche instable simple
-	+	Hanche luxée réductible
-	-	Hanche normale (stable) ou luxée irréductible

- La méthode de BARLOW recherche **un piston** qui existe toujours en cas de luxation. L'enfant est sur le dos et on examine une hanche puis l'autre. D'une main on tient l'extrémité proximale de la cuisse, de l'autre on tient le bassin entre pubis et ischion. On recherche par des mouvements de translation d'une main par rapport à l'autre, une instabilité entre les composants anatomiques qui se traduit par une sensation de **piston**, avec parfois **ressaut**.

**Tout défaut de l'examen clinique doit faire demander un bilan d'imagerie.**

### 3 Echographie

Elle permet d'avoir de bons renseignements sur l'état anatomique de la hanche. Il y a de nombreuses techniques, celle qui est de très loin la plus utilisée est **la technique de Graf**.

Les repères indispensables sont les suivants :

- ligne d'écho verticale correspondant à l'aile iliaque,
- interface muscles fessiers et capsule,
- métaphyse fémorale supérieure,
- fond du cotyle (écho pubien),
- position et forme du labrum.

La tête cartilagineuse est vide d'écho dans les 4 premiers mois de la vie, mais sa couverture doit au moins être de 50%.

Cet examen, **statique** mais aussi **dynamique**, est performant mais dépend de l'expérience du médecin qui le pratique.

### 4 Radiographie

La radiographie ne commence à avoir de l'intérêt que plus tard à partir du 3ème - 4ème mois de la vie. En effet, c'est à ce moment là qu'apparaissent les noyaux d'ossification fémoraux supérieurs.

Avant d'analyser la radio, il faut exiger des **critères de normalité** : symétrie des ailes iliaques, l'axe qui passe par le milieu du rachis sur le sacrum doit passer au milieu du pubis, enfin avoir une bonne superposition du noyau pubien et du noyau ischiatique au niveau du cotyle. Lorsque le cliché est de bonne qualité, on peut alors tracer une ligne horizontale qui passe par la partie basse de l'os iliaque au niveau du cartilage en Y, les têtes fémorales doivent être en dessous de cette ligne. On peut aussi, à partir de 3 - 4 mois, sans trop de difficulté retrouver le point externe du toit du cotyle, ce qui permet de faire un certain nombre de mesures pour savoir si cette hanche est normale ou non (oblicuité du toit du cotyle, absence de rupture du cintre cervico-obturateur).

## 5 Traitement

Plus tôt le diagnostic est posé, plus facile est le traitement qui permet dans la grande majorité des cas, une guérison parfaite de la hanche. Les principes en sont relativement simples, mais tout est cas d'espèce et on peut dire qu'il n'y a pas de protocole thérapeutique univoque.

- **une hanche instable simple**, est traitée en position de centrage de la hanche c'est-à-dire en abduction (coussins, langes amidonnés, etc...), et vérification par échographie du centrage. Deux mois d'abduction suffisent en général.

- **une hanche luxée réductible**, est réduite et maintenue en place par un harnais (type Pavlick) qui permet de laisser l'enfant dans la famille, c'est donc une méthode ambulatoire utilisable seulement dans les 3 premiers mois de la vie. Un point majeur doit être expliqué aux parents, toute douleur lors du traitement (c'est-à-dire lorsque l'enfant pleure, lorsqu'il dort mal) doit faire arrêter immédiatement le traitement. En effet, le risque de ce traitement est la nécrose de la tête fémorale (5 à 10% des cas). Ce traitement doit être confié à un orthopédiste.

- **une hanche luxée irréductible** ou **luxée réductible vue après 3 mois** est du ressort de l'orthopédiste pédiatre (nécessité d'une hospitalisation pour traction, arthrographie, plâtre, appareillage, voire chirurgie).

Quelle que soit l'évolution il faudra **évaluer à distance** (au minimum à l'âge de 18 mois, l'âge idéal est 6 ans) l'état clinique et anatomique de toute hanche traitée.

**Ne pas retenir trois idées fausses :**

- le ressaut n'est retrouvé que dans les 48 premières heures de la vie,
- la radiographie en période néonatale permet le dépistage des luxations de hanche,
- il faut traiter tous les enfants.

**Par contre :**

- répéter les examens cliniques,
- intérêt de l'échographie à la fin du premier mois,
- et de la radiographie au 4ème mois dans les cas limites.

## → ECHOGRAPHIE DE HANCHE

### 1. INTRODUCTION

La hanche est une articulation privilégiée car elle constitue dans l'organisation locomotrice un des éléments de la station érigée de la marche bipède. Cependant, le chemin est long avant que la morphologie définitive ne soit atteinte : la transformation de la maquette cartilagineuse est progressive et s'étend du 2<sup>ème</sup> mois de la vie fœtale jusqu'à la fin de la maturation osseuse soit 15 ans environ. La hanche en croissance est en effet soumise à des modifications morphologiques permanentes dont la dynamique impose la perfection : seule l'action harmonieuse, hiérarchisée et synchrone de nombreux cartilages, dont l'action est arbitrée par les vaisseaux et animée par les forces mécaniques, est le garant en fin de maturation osseuse d'une articulation coxo-fémorale de qualité. Ce contrat de maturation est difficile à tenir car la hanche en croissance, ébauche cartilagineuse, est particulièrement vulnérable aux multiples agressions traumatiques infectieuses ou vasculaires.

Concernant l'imagerie de la hanche, la radiographie du bassin en période néonatale a montré toutes ses insuffisances. Toutes les structures cartilagineuses de la hanche sont invisibles radiologiquement et ceci est fondamental à percevoir pour comprendre les limites du cliché radiologique en matière de luxation de la hanche. Une hanche luxable peut être en position de réduction au moment du film, de même un déplacement anormal est invisible sur le film de face si la luxation, au lieu d'être postéro-supérieure, est seulement postérieure.

L'arthrographie constitue une approche de qualité de l'atmosphère cartilagineuse, mais son indication reste limitée, du fait de son agressivité: anesthésie générale et injection intra-articulaire.

Enfin, l'imagerie par résonance magnétique apporte des perspectives passionnantes par la distinction de contraste spontané des structures cartilagineuses, musculaires ou capsulo-ligamentaires. Mais ses évidentes limites sont très restrictives: nécessité d'antenne de surface



adaptée à la taille du nouveau-né ou du nourrisson, examen long, immobilité absolue obligatoire, prémédication ou anesthésie générale...

C'est dire que l'utilisation de l'échographie dans l'étude de la hanche du nouveau-né, parce qu'elle représente la seule exploration atraumatique permettant de préciser clairement l'intimité cartilagineuse de l'articulation, est une révolution. Si elle constitue dès à présent une aide évidente au thérapeute dans le domaine du bilan anatomique initial d'une hanche néonatale, elle apporte également des éléments fondamentaux dans la surveillance thérapeutique d'une luxation ou d'une dysplasie de hanche.

## **2. LA HANCHE NORMALE**

### **2.1. Les impératifs d'un examen ultrasonore de qualité**

#### **2.1.1. Une technique parfaite est indispensable**

Tout appareil qui permet d'apprécier très précisément les structures anatomiques de la hanche (limbus, capsule, synoviale, régions ossifiées et éléments cartilagineux) est un bon appareil.

Cette définition très sélective explique que dans le domaine de l'échographie de la hanche, l'appareillage utilisé ne souffre pas la médiocrité.

Il est indispensable d'utiliser des barrettes à haute fréquence chez un nouveau-né placé en décubitus dorsal. Chez le nouveau-né, il est nécessaire d'obtenir un relâchement musculaire complet, faute de quoi l'examen échographique est impossible à réaliser car les coupes de références se jouent au millimètre près. Le calme est habituellement obtenu soit par la prise d'un biberon, soit par l'endormissement.

#### **2.1.2. C'est l'examen clinique qui représente la meilleure méthode de dépistage (6)**

L'exploration ultrasonore doit suivre et non précéder l'examen clinique car il constitue le prolongement logique de la main du clinicien.

C'est ainsi que dans la luxation de la hanche, l'examen clinique reste le point fort du dépistage. La méthode échographique offre au clinicien la possibilité de vérifier ses constatations et c'est dans ces circonstances orientées que l'échographie démontre toute sa valeur : confirmer une orientation clinique, rassurer le thérapeute devant un doute ou une incertitude clinique, orienter et améliorer un acte thérapeutique.

Cette symbiose radioclinique, indispensable et difficile à obtenir, exige savoir, rigueur et compétence : il n'est pas toujours simple d'affirmer l'intégrité clinique de la hanche ; de même l'examen échographique doit être minutieux et nécessite une connaissance anatomique parfaite d'une articulation complexe.

Cette compétence échographique doit s'acquérir progressivement et au sein d'une équipe radioclinique unie: le thérapeute dirige, oriente et traite ; l'imageur aide, complète, vérifie, surveille et parfois découvre.

### **2.1.3. Le moment idéal de l'examen ultrasonore**

La luxation de hanche est une urgence diagnostique et la préciser anatomiquement est une urgence échographique. L'examen échographique doit être réalisé en période néonatale : les sondes de très hautes fréquences apportent la qualité, le jeune âge rend l'examen plus facile.

### **2.1.4. L'examen systématique est discutable**

L'examen ultrasonore fait logiquement suite à l'examen clinique : ceci évite la condamnable attitude d'une exploration systématique.

Une échographie systématique de tous les nouveau-nés est tout aussi critiquable que l'examen radiographique systématique. Les raisons de cette attitude sont multiples : surcharge financière considérable, multiplication des inquiétudes, des hésitations et des traitements

inutiles ou abusifs. C'est ainsi que SCHULZ (5) démontre tout l'intérêt de l'exploration ultrasonore orientée : il retrouve 17 % d'anomalies dans l'exploration de hanche à risque, alors que ce pourcentage tombe à 1 % dans le cadre d'un screening néonatal systématique.

C'est dire que l'indication des ultrasons se pose uniquement devant une hanche à risque. Il existe plusieurs circonstances devant lesquelles il faut rechercher attentivement une luxation de la hanche cliniquement et échographiquement en sachant que l'association des deux signes multiplie le risque par 4 (Tableau 1).

## 2.2. Les plans de coupes ultrasonores (1, 3, 4)

Dans la littérature, ils sont "multiples" mais c'est la coupe frontale externe, hanche fléchie en adduction, qui constitue le plan de référence systématiquement utilisé.

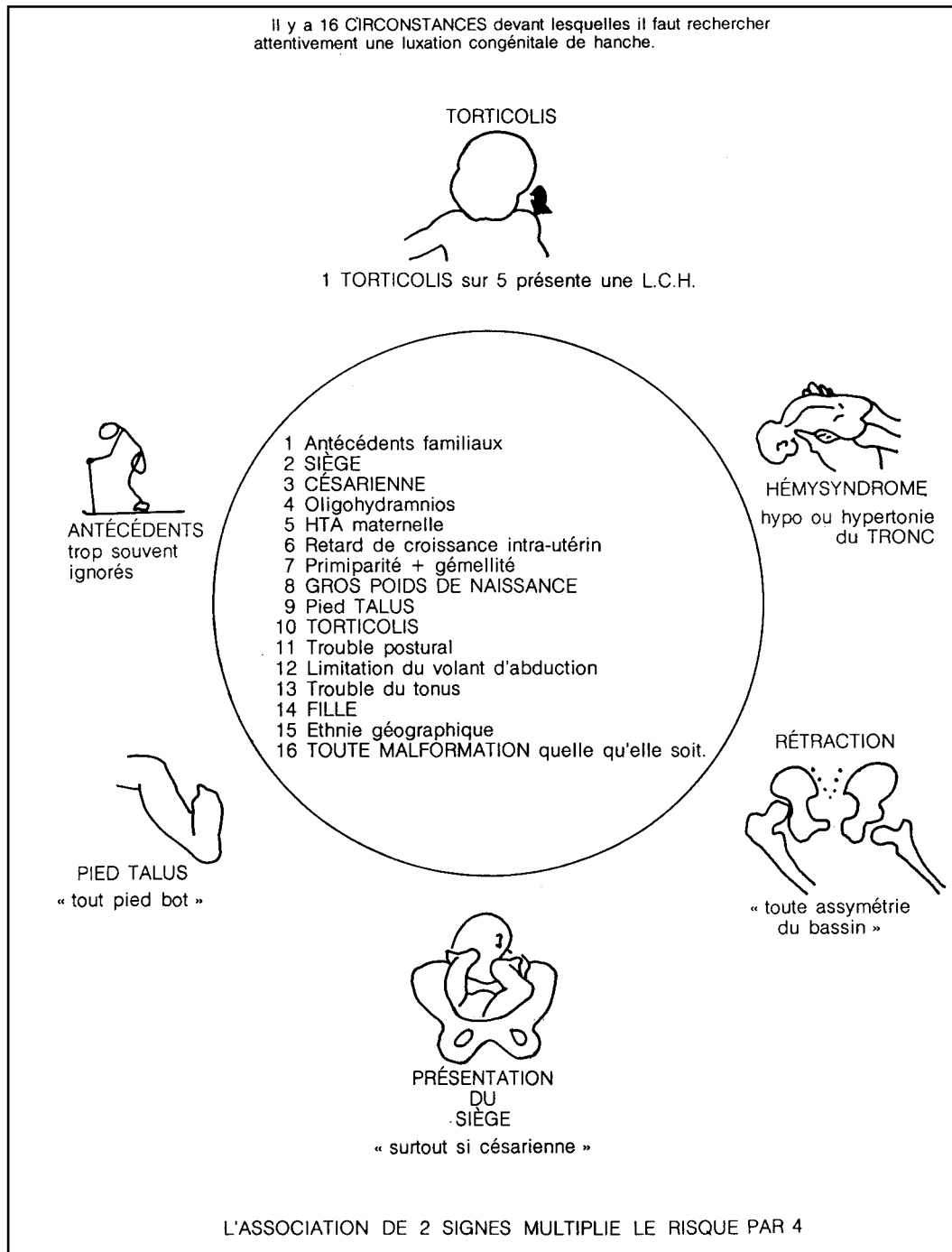


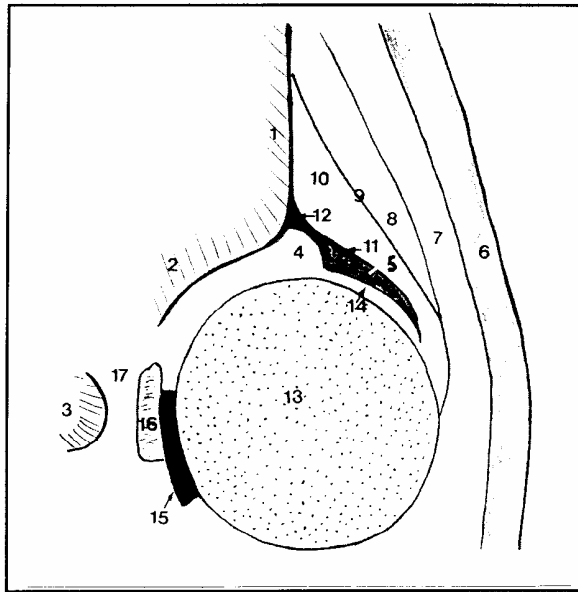
Tableau 1 : (d'après A. Dimeglio). "Orthopedic checklist" ou la hanche à risque.

L'enfant est en décubitus dorsal et doit être en totale relaxation musculaire. Le genou et la hanche sont en position de flexion et la main de l'examineur réalise sur le membre étudié un mouvement d'adduction forcée. La sonde est alors placée sur la face externe de la cuisse. La position de flexion-adduction forcée (ou manœuvre d'agression) est essentielle car elle constitue une posture luxante et représente ainsi le premier temps de l'examen dynamique.

Les critères de référence d'une coupe réussie sont représentés d'une part par l'aspect rectiligne de l'os iliaque parallèle au plan cutané, et d'autre part par la visualisation du pubis sous forme d'une image échogène, en cupule, à concavité interne. Ces deux éléments échogènes étant repérés, la sonde doit être orientée pour passer au niveau de la plus grande profondeur cotyloïdienne.

Ce plan de coupe est ainsi pris en tenaille entre ces deux repères osseux. On comprend aisément que sa réalisation nécessite une relaxation musculaire parfaite.

Ces repères sont facilement identifiables du fait de leur aspect très échogène et doivent être toujours exigés sur la coupe frontale externe. Leur présence au cours de chaque examen permet ainsi une comparaison évolutive chez le même enfant ou chez un enfant différent (Figure 1).



- |                                  |  |
|----------------------------------|--|
| 1. Os iliaque                    | 10. Muscle petit fessier                     |
| 2. Ilium : bord inféro-externe   | 11. Capsule et synoviale                     |
| 3. Pubis                         | 12. Périchondre                              |
| 4. Cartilage cotyloïdien         | 13. Tête fémorale                            |
| 5. Limbus fibrocartilagineux     | 14. Interligne articulaire                   |
| 6. Tissus sous-cutané            | 15. Ligament rond                            |
| 7. Muscle tenseur du fascia lata | 16. Tissu fibroadipeux ou pulvinaire         |
| 8. Muscle moyen fessier          | 17. Cartilage tri-radié (branche antérieure) |
| 9. Septum intermusculaire        |  |

Figure 1 : Repères de l'échographie de hanches.

### 2.3. Écho-anatomie normale de l'articulation coxo-fémorale (2)

#### 2.3.1. La tête fémorale

##### 2.3.1.1. L'épiphyse fémorale

Chez le prématuré ou le nouveau-né à terme, où la tête fémorale est uniquement cartilagineuse, ce sont les sondes de hautes fréquences qui fournissent l'idéal morphologique.

A l'examen échographique, la tête présente un arrondi parfait. L'échostructure normale du cartilage hyalin de la tête possède un aspect spécifique : sur un fond globalement hypoéchogène, la tête fémorale présente un piqueté échogène réparti de façon diffuse sur l'ensemble de l'épiphyse et qui correspond à des vaisseaux épiphysaires comme le montre le

doppler couleur. Il faut exiger ces marqueurs échographiques pour affirmer la normalité de la tête fémorale.

La croissance de la tête fémorale est très régulière selon une méthode linéaire au cours de la période néonatale. C'est ainsi que le diamètre de l'épiphyse cartilagineuse chez un prématuré de 27 semaines d'âge gestationnel est de 8 mm pour atteindre un chiffre de 13 à 14 mm chez le nouveau-né à terme. Au-delà la croissance fémorale reste régulière et vers l'âge de 4 mois, le diamètre normal se situe entre 17 et 18 mm.

Il est important de souligner que l'apparition échographique du point osseux épiphysaire précède toujours son apparition radiologique d'environ 15 jours à 3 semaines. Cette notion est très utile dans le cadre de la radiographie du bassin au 4<sup>ème</sup> mois et de sa place dans le dépistage de la luxation congénitale de la hanche.

#### ***2.3.1.2. Le col fémoral et le grand trochanter***

Avec la tête fémorale, il forme le bloc cartilagineux néonatal. Le col fémoral et le grand trochanter sont composés de cartilage hyalin et leur échostructure est similaire à celle de la tête fémorale : fond hypoéchogène associé à un piqueté hyperéchogène diffus.

#### ***2.3.1.3. Le cartilage de conjugaison***

La limite inférieure du massif cartilagineux (tête fémorale, col et grand trochanter) est représentée par une ligne très fortement échogène, en forme de demi-arche et qui constitue le front d'ossification métaphysaire.

#### ***2.3.1.4. La capsule et la synoviale (figure 1)***

La capsule, structure fibreuse, apparaît comme une image linéaire fortement échogène. Elle enveloppe la tête et la partie supérieure du col fémoral. Elle part du grand trochanter, adhère à

la face externe du limbus et du bourrelet cotyloïdien, pour rejoindre ensuite le périchondre et le périoste de l'os iliaque.

Chez le nouveau-né la synoviale est indissociable de la capsule.

### **2.3.2. L'acétabulum (figure 1)**

#### ***2.3.2.1. Le toit osseux du cotyle assure la couverture solide de /a tête fémorale/***

Le toit cotyloïdien est creusé dans le bord inférieur et externe de l'iléum. Celui-ci forme la partie solide du système de couverture et le soutien principal de la tête fémorale.

A la naissance, il apparaît comme une structure fortement échogène, surplombant la tête et dont les contours ne sont nettement définis qu'à la partie centrale de l'acétabulum. Impératif de référence absolu, l'os iliaque doit être visualisé sous forme d'une ligne échogène parfaitement rectiligne et parallèle au plan cutané. Un cotyle osseux normalement creusé et modelé assure, à la naissance, une couverture osseuse d'au moins 50 % du diamètre de la tête fémorale.

#### ***2.3.2.2. Le rebord cotyloïdien assure la couverture déformable et malléable***

Il est formé de deux composants : le cartilage du toit qui est un cartilage hyalin très hypoéchogène et le limbus. Sur le plan ultrasonore, le limbus présente une échostructure très échogène du fait de sa structure fibro-cartilagineuse qui tranche avec l'aspect hypo-échogène du cartilage hyalin cotyloïdien. De forme triangulaire, de direction oblique en bas et en dehors, il se termine par une pointe effilée et échogène qui enserre solidement la quasi totalité de la tête fémorale.

### **2.3.3. Le fond cotyloïdien (figure 1)**



Il est représenté par le ligament rond et le pulvinar. Ces deux formations, d'échogénicité intermédiaire, ne sont pas toujours distinguables l'une de l'autre à l'examen échographique. Elles réalisent une lame échogène, d'environ 4 à 5 mm d'épaisseur, située dans l'arrière-fond cotyloïdien. Ces structures de la fosse acétabulaire sont habituellement comprimées par la pression concentrique de la tête appliquée au fond du cotyle.

#### **2.3.4. L'atmosphère péri-articulaire (figure 1 )**

Les muscles constituent l'élément essentiel de l'atmosphère péri-articulaire. D'une manière générale, ils assurent une force compressive entre les deux pièces articulaires. L'exploration échographique permet parfaitement de mettre en évidence les muscles fessiers et essentiellement le muscle moyen fessier et le muscle petit fessier. Ces deux muscles sont séparés par un fascia intermusculaire très échogène.

#### **2.4. Les ultrasons et la caractérisation tissulaire**

La compétence histologique n'est actuellement l'apanage d'aucune méthode d'imagerie. Cependant, dans le domaine de l'échographie de la hanche, il existe un comportement échographique très spécifique de chacun des composants articulaires. De plus, dans la majorité des cas, cette échostructure particulière a une explication plausible.

C'est ainsi que, quelle que soit sa forme, sa taille ou son épaisseur, l'os (os iliaque, pubis, ischion) présente toujours une échostructure identique : point, ligne ou courbe hyperéchogène associé à une réflexion totale des ultrasons comme en témoigne le cône d'ombre acoustique.

De même, l'échostructure dense du ligament rond ou de la capsule, s'explique aisément par leur composante fibreuse.

La composante fibro-cartilagineuse du limbus permet de comprendre son échogénicité élevée qui tranche avec la structure normalement hypoéchogène du cartilage hyalin (rebord cotyloïdien, tête fémorale, col, grand trochanter) .

Enfin, la présence de nombreux points échogènes dans le cartilage hyalin est très probablement en rapport avec la présence de logettes vasculaires.

C'est dire qu'il existe des marqueurs échographiques spécifiques pour chaque composant de l'articulation de la hanche. La présence de ces marqueurs doit être exigée pour affirmer la normalité de l'examen ultrasonore.

## **2.5. L'examen dynamique : quand et comment ?**

L'examen dynamique peut être réalisé par un seul opérateur et de la façon suivante :

- La mise en flexion et adduction forcée est impérative pour tout enfant examiné. Si l'examen échographique est normal, aucune autre manœuvre d'agression ne doit être envisagée .
- S'il existe une pathologie lésionnelle (luxation, dysplasie, hanches instables, hyperlaxité), il faut obligatoirement compléter l'examen échographique statique par la réalisation de mouvements d'abduction et d'adduction. Ceux-ci permettent d'apprécier soit la réintégration de la tête dans le cotyle, soit au contraire l'irréductibilité de la luxation.

## **2.6. Au total**

- *Il faut respecter les impératifs.* L'utilisation d'un appareil à haute définition et de sondes à haute fréquence constitue un préalable indispensable.

L'enfant doit être exploré par les ultrasons en période néonatale et seul l'examen clinique permet une orientation efficace: c'est souligner la nécessité impérieuse d'une coopération radio-clinique efficace.

- *Il faut définir les critères d'un examen échographique normal (Figure 1 ) :*

- Une bonne orientation de la coupe de référence est indispensable et repose sur l'aspect rectiligne de l'os iliaque et la présence de l'os pubien. Ces repères étant respectés, il faut dérouler au maximum le toit osseux du cotyle pour passer dans sa plus grande profondeur.
- Les marqueurs échographiques de chaque composant anatomique doivent être présents : hyperéchogénicité des éléments osseux, structure hypoéchogène du cartilage hyalin et plus dense du limbus cartilagineux.
- La hanche reste stable au cours des mouvements d'agression en adduction forcée. Cette mise en posture luxante ne doit pas modifier la couverture et l'orientation habituelle du limbus fibro-cartilagineux.
- Enfin il faut exiger un encorbellement osseux suffisamment formé pour assurer une couverture d'au moins 50 % de la tête fémorale.

Si l'ensemble de ces critères est réuni, on peut affirmer que l'examen échographique de la hanche est normal. Cette affirmation est très importante lorsqu'il existe des antécédents familiaux de luxation de la hanche ou lorsqu'il apparaît une incertitude ou un doute sur l'examen clinique : cela évite un coussin d'adduction immérité et dangereux.

### **3. LE RÔLE DE L'ÉCHOGRAPHIE DANS LE BILAN DE LA LUXATION-DYSPLASIE DE HANCHE (2)**

L'examen échographique est rarement une méthode diagnostique dans le dépistage de la luxation de la hanche : celle-ci repose à l'évidence sur une bonne appréciation clinique. L'échographie apparaît cependant à l'heure actuelle indispensable et irremplaçable au moment du diagnostic clinique pour réaliser un bilan morphologique de l'articulation et visualiser l'intensité du déplacement.

C'est dire que l'examen dynamique fait partie intégrante d'une exploration échographique bien conduite.

Par ailleurs, son apport est de tout premier plan dans la surveillance thérapeutique d'une hanche luxée.

L'exploration ultrasonore doit toujours être réalisée hanches en posture luxante de flexion-adduction maximum, de façon à reproduire et à chiffrer l'instabilité clinique.

L'analyse échographique d'une hanche luxée ou dysplasique doit toujours être étudiée point par point. Il faut apprécier :

- l'atteinte morphologique et le déficit en profondeur du cotyle osseux,
- les modifications de taille, de sphéricité et d'échostructure de la tête fémorale,
- des anomalies morphologiques de situation, d'orientation et d'échostructure du toit cartilagineux et du limbus, ainsi que leurs relations avec la tête,
- les lésions des tissus mous : épaissement du ligament rond et de la capsule, refoulement des muscles péri-articulaires.

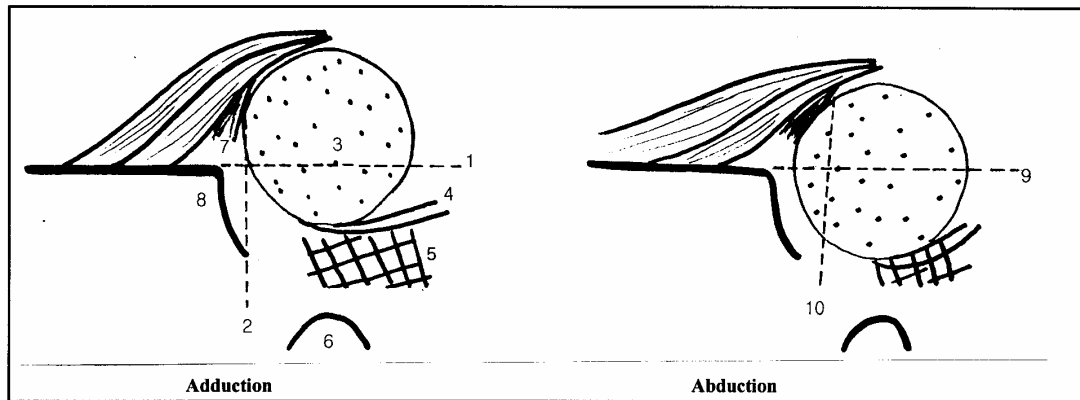
L'examen échographique doit également évaluer la situation spontanée de la tête par rapport au cotyle, détailler l'intensité du déplacement, sa direction et le recentrage de la tête.

### **3.1. L'hyperlaxité capsulo-ligamentaire**

C'est une situation néonatale fréquente, souvent fugitive, très certainement en rapport avec une imprégnation hormonale Őstrogénique excessive.

Cliniquement, la hanche est laxo mais c'est une situation difficile à reconnaître et à différencier d'une pathologie luxante.

L'examen échographique est diagnostique (figure 2) :



- |   |   |
|---|---|
| <p>1. Le pourcentage de couverture osseuse est de 30 %<br/>         2. L'horizontale tracée à partir de l'extrémité distale du limbus coupe la partie interne du cotyle osseux<br/>         3. Tête fémorale<br/>         4. Ligament rond<br/>         5. Expansion du tissu fibro-graisseux</p> | <p>6. Pubis<br/>         7. Limbus fibro-cartilagineux<br/>         8. Cotyle<br/>         9. En abduction le pourcentage de couverture osseuse est normal &gt; 50 %<br/>         10. L'horizontale tracée à partir de l'extrémité distale du limbus coupe normalement le cartilage tri-radié</p> |
|---|---|

Figure 2 : Manœuvre d'abduction et d'adduction de hanche en échographie.

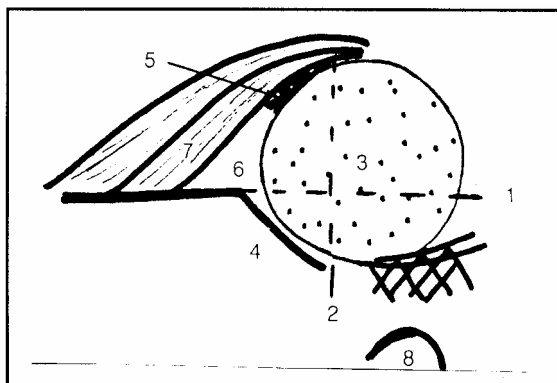
- *En manœuvre d'agression*, au cours de l'examen dynamique en flexion-adduction, l'échographie apprécie de façon très précise le déplacement de la tête dont la direction se fait en dehors. La tête s'écarte du fond du cotyle et libère la fosse acétabulaire de sa pression concentrique. Ceci entraîne une expansion du pulvinar et du ligament rond, totalement tributaires des mouvements du contour interne de la tête cartilagineuse. Ce déplacement reste modéré de l'ordre de quelques millimètres (2 à 3 mm). Il se traduit par une diminution du pourcentage de la couverture osseuse de l'épiphyse cartilagineuse qui passe de la moitié au tiers de son diamètre.
- *En abduction*, la morphologie osseuse et cartilagineuse du cotyle est normale. Les rapports de la tête avec l'acétabulum sont parfaits. Le cotyle osseux assure une couverture d'au moins la moitié de la tête fémorale, tandis que l'auvent cartilagineux l'enserme en totalité (Figure 2).

### 3.2. La dysplasie ou dysmorphie de hanche

Le concept de dysplasie repose sur un "trouble du développement entraînant des difformités". Ce concept a également une définition radiologique représentée par une anomalie architecturale sans trouble du centrage et précisée par des paramètres coxométriques .

Cliniquement, la hanche peut être parfaitement normale et stable à l'examen clinique, parfois, on perçoit un craquement ou un claquement de hanche. Dans d'autres circonstances, une instabilité modérée ou importante avait été constatée en période néonatale. Enfin, il peut s'agir d'une hanche à risque.

La séméiologie échographique de la dysplasie est capitale à connaître (Figure 3) : le cotyle est plat, peu profond et court. Le toit osseux assure une couverture osseuse le plus souvent le tiers du diamètre de la tête fémorale. Ceci est anormal et on ne doit pas déroger à la règle suivante : chaque fois que la profondeur du cotyle admet moins de la moitié de la tête cartilagineuse en son sein, le modelage osseux est insuffisant.



1. Le pourcentage de couverture osseuse est de 30 %
2. L'horizontale tracée à partir de l'extrémité distale du limbus coupe le cartilage tri-radié
3. Tête fémorale
4. Cotyle dysplasique
5. Limbus fibro-cartilagineux
6. Rebord cotyloïdien cartilagineux
7. Muscle petit fessier
8. Pubis

*Figure 3 : Séméiologie échographique de la dysplasie de hanche.*

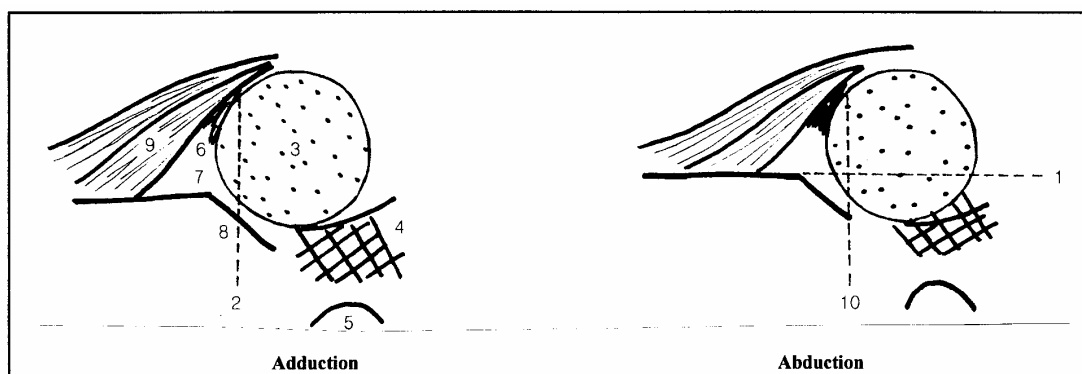
A l'examen dynamique, il n'y a aucun déplacement et la tête reste centrée au fond du cotyle. La notion d'un concept échographique de dysplasie ou de dysmorphie cotyloïdienne est capitale car elle repose sur des arguments morphologiques et dynamiques objectifs : cotyle

mal creusé avec défaut de couverture osseuse, morphologie normale du rebord cartilagineux, hanche stable et centrée.

### 3.3. Luxation avec limbus repoussé et instabilité modérée

Cliniquement, il s'agit d'une hanche subluxable, laxe, la tête est spontanément en place dans le cotyle. Elle en sort aux tests de provocation puis réintègre spontanément le cotyle dès que l'examineur relâche sa pression. Ceci explique la possibilité d'une radiographie du bassin normale en période néonatale.

L'examen échographique apporte des précisions anatomiques remarquables (Figure 4) :



1. Le pourcentage de couverture osseuse en abduction reste toujours inférieur à 50 %
2. En adduction, l'horizontale tracée à partir de l'extrémité distale du limbus coupe le toit osseux du cotyle en son milieu.
3. Tête fémorale.
4. Expansion des composants anatomiques du fond du cotyle.
5. Pubis.

6. Limbus.
7. Rebord cotyloïdien cartilagineux.
8. Cotyle dysplasique.
9. Muscle petit fessier.
10. En abduction, l'horizontale tracée à partir de l'extrémité distale du limbus coupe le toit osseux au niveau de son bord le plus interne.

Figure 4 : Examen échographique de hanche modérément instable.

- En manœuvre d'agression, la tête s'éloigne du fond du cotyle ce qui entraîne une expansion des tissus de la fosse acétabulaire (pulvinar et ligament rond). Parfois, mais rarement, l'instabilité modérée s'accompagne d'un épaissement et d'une hypertrophie du ligament rond. Le déplacement reste modéré de quelques millimètres (3 à 4 mm) avec comme corollaire une diminution du pourcentage de couverture osseuse de la tête. Ce pourcentage devient inférieur au tiers du diamètre de l'épiphyse cartilagineuse.

L'excentration de la tête fémorale soulève le toit cartilagineux et le limbus. Si on trace une horizontale à partir du point de jonction limbus-capsule, elle coupe le toit osseux du cotyle en son milieu (lorsque l'articulation est normale, cette horizontale coupe le cartilage tri-radié).

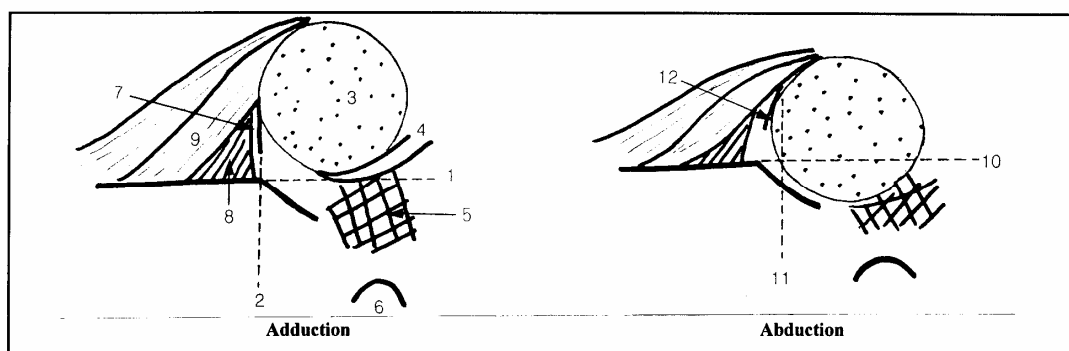
- En position d'abduction, le cotyle osseux est dysplasique moins bien creusé que normalement. Le pourcentage de couverture de la tête fémorale est inférieur à 50 %.

Ces éléments permettent de différencier l'instabilité modérée de l'hyperlaxité ligamentaire. L'horizontale tracée à partir de l'extrémité distale de l'auvent cartilagineux coupe le toit osseux au niveau de son bord le plus interne (Figure 4).

### 3.4. Luxation avec limbus repoussé et instabilité importante

Cliniquement, il s'agit d'une hanche luxable avec ou sans ressaut. L'intensité et la netteté du ressaut est variable en fonction de l'obstacle plus ou moins émoussé.

Les modifications échographiques sont intenses (Figure 5) :



1. Le pourcentage de couverture osseuse est nul.
2. En adduction, l'horizontale tracée à partir de l'extrémité distale du limbus coupe le toit osseux du cotyle à sa partie la plus externe.
3. Tête fémorale.
4. Ligament rond
5. Pulvinar
6. Pubis

7. Limbus et cartilage cotyloïdien dont la couverture est d'environ la moitié de la tête.
8. Attaches capsulaires épaissies.
9. Muscle petite fessier.
10. En abduction, le pourcentage de couverture osseuse est de 30%
11. En abduction, l'horizontale tracée à partir de l'extrémité distale du limbus coupe le toit osseux du cotyle à sa partie moyenne.
12. Bonne visualisation du limbus.



*Figure 5 : Echographie de hanche très instable.*

- au cours des manœuvres dynamiques flexion et adduction forcée, il existe un déplacement important: la tête s'écarte du fond du cotyle, sa couverture osseuse devient pratiquement nulle et on note une expansion des tissus de la fosse acétabulaire avec un allongement et un épaississement du ligament rond qui suit les mouvements de la tête. Ce déplacement se fait en dehors mais également en haut où le toit cartilagineux est refoulé. Il existe une déformation des plans musculaires, de la capsule et du périchondre qui, soulevés par la tête, sont horizontalisés.

La situation du rebord cotyloïdien est modifiée : le toit cartilagineux et le limbus fibro-cartilagineux sont refoulés en haut et horizontalisés. En cas de déplacement important, l'horizontale tracée à partir du point de la jonction limbus-capsule coupe le bord le plus externe du toit osseux. La tête est cependant maintenue sous le cartilage et la surface interne du limbus est toujours intra-articulaire.

Il existe des modifications d'orientation et de morphologie importantes au niveau du rebord cotyloïdien : il peut être hypertrophié afin de compenser le défaut de couverture osseuse et d'assurer à lui seul une couverture d'environ deux tiers de la tête fémorale en position luxée. Lorsque les lésions sont plus évoluées, le cartilage du toit est émoussé et la couverture cartilagineuse est faible d'environ la moitié de la tête. Cette disposition anatomique explique très probablement le corollaire clinique hanche luxable avec piston (figure 5).

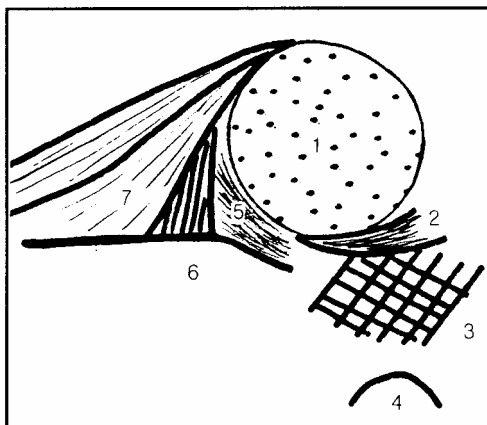
- En abduction, la tête réintègre le cotyle osseux en diminuant la pression nocive sur le rebord cotyloïdien. Cette réintégration permet ainsi un appui favorable au fond du cotyle qui va comprimer, en les rendant moins visibles, les tissus de la fosse acétabulaire.

Le cotyle est plat, dysplasique, peu profond et peu creusé : il n'assure que 30 % de la couverture de la tête réintégrée (figure 5).

### 3.5. Luxation avec rebord cotyloïdien éversé

Cliniquement, il s'agit d'une hanche luxée réductible: la hanche luxée réductible se caractérise par le fait que le clinicien doit maintenir à la main la réduction et que la hanche se reluxe spontanément dès que l'examineur relâche sa pression.

Les ultrasons apportent un bilan lésionnel d'une grande précision (figure 6) :



- |                   |   |
|-------------------|---|
| 1. Tête fémorale. | 5. Néocotyle hyperéchogène<br>(limbus et cartilage hyalin). |
| 2. Ligament rond. | 6. Capsule épaissie.  |
| 3. Pulvinar.      | 7. Muscle petit fessier.                                    |
| 4. Pubis          |   |

Figure 6 : Echographie de hanche luxée avec rebord cotyloïdien éversé.

- Au cours de la manœuvre d'agression, l'examen échographique objective :

- *L'importance du déplacement de la tête fémorale.* Elle quitte en dehors la totalité de l'acétabulum osseux et la couverture osseuse devient nulle. L'expansion des tissus de la fosse acétabulaire est à son maximum.

Vers le haut, l'épiphyse cartilagineuse franchit le rebord osseux externe du cotyle en entraînant les structures cartilagineuses. Il existe une importante déformation des plans musculaires et de la capsule qui, soulevée par la tête, sont nettement horizontalisés. Le tiers au moins de la hauteur de la tête est située au-dessus de l'horizontale en passant par le bord inféro-interne du toit osseux du cotyle (figure 6).

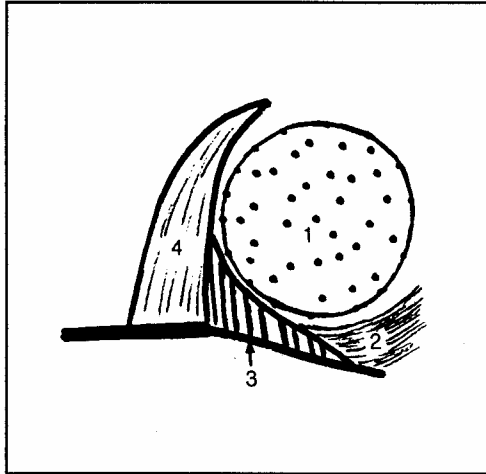
- *Le degré de déformation du toit osseux et du limbus.* Refoulé en haut, éversé, entraîné par la tête en dehors d'une horizontale passant par le rebord osseux du cotyle, ces structures cartilagineuses ne maintiennent plus la tête au-dessus d'elle : la couverture cartilagineuse est inférieure au tiers du diamètre de la tête. L'épiphyse se dégage et passe en dehors de la couverture cartilagineuse pour venir se loger dans un néocotyle rudimentaire situé à la partie postérieure de l'articulation. Ce néocotyle est constitué d'une formation échogène de cartilage hyalin et de fibro-cartilage limbique échographiquement indissociable. L'apparition d'une hyperéchogénicité au niveau du cartilage hyalin traduit des altérations histologiques (figure 6).

- *En abduction,* la réintégration est médiocre et instable.

### **3.6. Luxation avec limbus inversé**

Cliniquement, il s'agit d'une hanche luxée irréductible. C'est une éventualité très rare en période néonatale. Il s'agit d'une hanche luxée de type tératologique installée précocement dans la période fœtale et qui s'accompagne d'une importante rétraction musculaire péri-articulaire. L'exploration échographique reste difficile du fait des importantes modifications morphologiques et dynamiques de l'articulation. La tête fémorale est luxée, petite et ne présente aucun rapport avec le cotyle primitif. Elle est située dans un néocotyle. Lors de l'épreuve dynamique, la tête cartilagineuse qui bute contre le cartilage inversé n'est pas réintégréable.

Actuellement, l'exploration échographique est parfaitement capable d'apprécier l'irréductibilité d'une luxation. Cependant, il reste encore difficile de définir la nature exacte du facteur intrinsèque obstructif : cartilage hyalin dégénéré, fibro-cartilage limbique, capsule épaissie, interposition du muscle psoas iliaque, épaissement anormal du ligament rond et du pulvinar (figure 7). C'est probablement dans ces circonstances que l'IRM apporte des corrélations anatomiques très précises.



1. Tête fémorale.
2. Limbus épaissi et inversé.
3. Capsule.
4. Muscle petit fessier.

Figure 7 : Echographie de hanche luxée avec limbus inversé.

#### 4. LA LUXATION DYSPLASIE DE HANCHE : INTÉRÊT DE LA SURVEILLANCE ULTRASONORE (2)

C'est certainement dans l'évolution d'une hanche lésée que l'examen échographique apporte tout son potentiel car il propose une réponse objective à de nombreuses questions : la réduction orthopédique est-elle de bonne qualité ? Une thérapeutique est-elle justifiée devant une hyperlaxité ligamentaire ou une dysplasie ? L'amélioration de la couverture cartilagineuse et le creusement progressif de l'auvent cotyloïdien sont-ils de qualité ?

Les difficultés de bien gérer une thérapeutique (abstention thérapeutique ; coussin d'abduction; harnais en flexion et en particulier le harnais de Pavlik ; réduction progressive par traction continue dans les formes graves) et de bien analyser une image radiologique font comprendre le rôle essentiel que joue l'exploration ultrasonore. Elle intervient à chaque étape essentielle: indication d'un traitement, qualité de la réduction, appréciation des séquelles, mise en évidence d'une complication. C'est dire que toutes les éventualités cliniques doivent pouvoir bénéficier de l'exploration ultrasonore.

#### **4.1. L'hyperlaxité ligamentaire**

Dans l'hyperlaxité simple néonatale par imprégnation hormonale excessive, le diagnostic est évoqué cliniquement et la certitude est apportée par l'examen échographique.

Dans l'immense majorité des cas, l'articulation se stabilise spontanément au cours des premiers jours de la vie et la plupart des auteurs considèrent la hanche laxo comme une entité bénigne.

Cette hyperlaxité simple ne justifie a priori aucun traitement mais nécessite une certitude diagnostique. L'examen échographique permet de l'apporter par la réalisation d'un contrôle ultrasonore au 10<sup>ème</sup> ou 15<sup>ème</sup> jour de vie qui doit affirmer l'intégrité anatomique et la stabilité parfaite de l'articulation.

#### **4.2. La dysplasie-dysmorphie cotyloïdienne**

Plusieurs circonstances pathologiques amènent à s'intéresser à l'évolution d'une hanche dysplasique :

- soit elle apparaît dans le cadre d'une luxation de hanche connue,
- soit enfin elle est présente dès la période néonatale. L'absence de toute instabilité témoigne alors d'un conflit fœto-maternel peu intense.

La surveillance échographique permet de montrer que celle-ci passe par 3 stades d'amélioration progressive ou de guérison :

- Le stade le plus évolué est représenté par une dysplasie cotyloïdienne osseuse et un auvent fibro-cartilagineux incomplet. La hanche reste cependant stable au cours des mouvements dynamiques.
- Puis spontanément ou éventuellement après traitement par abduction, la couverture fibro-cartilagineuse va se normaliser. Le limbus assure alors une couverture totale de l'épiphyse cartilagineuse et compense le défaut de couverture osseuse.

- Dans un 3ème et dernier temps, le potentiel de croissance modère et normalise la composante osseuse cotyloïdienne : la hanche devient cliniquement et échographiquement stable.

Cette séquence rend compte de l'intérêt que suscite l'examen échographique d'autant que cliniquement la hanche dysplasique peut être parfaitement normale. L'examen ultrasonore permet ainsi de dégager l'histoire naturelle d'une dysplasie cotyloïdienne.

### **4.3. La luxation**

La stratégie thérapeutique est essentiellement fonction du tableau clinique. La hanche instable et souple du nouveau-né, de plus en plus observée grâce à l'amélioration du dépistage clinique, représente la grande majorité des cas : les indications thérapeutiques sont habituellement simples. L'examen échographique affine le geste thérapeutique et affirme la guérison.

Beaucoup plus rarement, il s'agit de hanches néonatales "difficiles" ou d'échec thérapeutique. L'indication thérapeutique, affaire de spécialiste, est difficile à poser et délicate à réaliser. L'examen échographique est indispensable lors de chaque décision thérapeutique.

L'expérience ultrasonore permet de répondre à plusieurs questions difficiles que se posent les thérapeutes:

- Quand faut-il traiter ? Pour l'orthopédiste ou le pédiatre, la durée du traitement est difficile à fixer. Pour certains, la mise en abduction dure 3 mois jusqu'à la radiographie de contrôle. D'autres préconisent le port du harnais de Pavlik pendant 4 mois.

Dans ce domaine, l'examen échographique apporte des données tout à fait intéressantes:

- Dans la grande majorité des cas, grâce à un traitement simple (culotte d'abduction ou harnais de Pavlik) l'amélioration est rapide et les hanches ont un aspect échographique, morphologique et dynamique strictement normal avant la fin du 2ème mois de vie. Des hanches luxables ou luxées ont parfois un aspect ultrasonore parfaitement normal le

premier mois de vie à condition bien entendu que le traitement soit commencé en période néonatale.

- En réalité, il est beaucoup plus étonnant de s'apercevoir que grâce à l'examen échographique le génie évolutif d'une luxation peut être également imprévisible. En effet, alors que rien ne le laissait prévoir, une hanche luxable ou luxée peut s'améliorer beaucoup plus lentement que d'habitude. A l'inverse, l'amélioration peut être beaucoup plus rapide que prévue et ceci quel que soit le type de luxation. Ces données montrent bien que les orthopédistes doivent se familiariser aux résultats échographiques pour mieux apprécier la durée d'immobilisation d'une hanche luxée. Il paraît beaucoup plus logique de réaliser un traitement "à la carte" probablement de durée variable en fonction de chaque enfant, et dont l'arrêt sera justifié sur des critères de normalité clinique et surtout échographique.

- Quel est l'apport de l'échographie dans cette discussion d'attitude thérapeutique ?

L'examen échographique paraît maintenant indispensable pour juger l'efficacité thérapeutique. On sait que l'obtention d'une stabilisation clinique ne signifie pas la guérison : une instabilité ou une laxité de 1 à 2 mm est infraclinique alors que ce déplacement est parfaitement apprécié par les ultrasons. De même, une luxation va passer par un stade obligatoire de dysplasie cotyloïdienne dont les éléments dysmorphiques et l'histoire naturelle sont très bien perçus par les ultrasons. C'est dire que quelles que soient les circonstances de diagnostic et quelle que soit l'intensité de la lésion initiale dépistée à l'exploration échographique, les ultrasons jouent un rôle dorénavant totalement indispensable pour apprécier la qualité du geste thérapeutique.

## **5. SYNTHÉSE ET PERSPECTIVES**

### **5.1. La classification échographique : une aide et non pas un canevas rigide.**

Un examen échographique, au même titre qu'un examen clinique ou radiologique, représente un instantané d'un état anatomique et physiologique et il est à l'évidence dangereux de prévoir l'avenir d'une hanche sur un seul examen clinique ou paraclinique. C'est ainsi que la hanche

luxée ou dysplasique ne représente qu'une étape ponctuelle. Elle est certes très importante car l'intensité lésionnelle est précisée, mais elle est à l'évidence artificiellement isolée d'une longue histoire évolutive commencée dès la vie fœtale ou plus rarement dès la vie embryonnaire : vont intervenir en effet successivement une ébauche embryonnaire en général normale, puis une période fœtale où se constitue habituellement la dislocation, des éléments de restauration spontanée en période néonatale, enfin des améliorations post-thérapeutiques et des déformations secondaires progressives éventuelles.

On connaît maintenant grâce à l'exploration échographique l'évolution habituelle d'une luxation de la hanche : hanche luxée en période néonatale, puis luxable, puis dysplasique stable et enfin normale sur le plan morphologique et dynamique. En matière de maladie luxante de la hanche, on sait maintenant que la vérité d'un jour n'est pas celle du lendemain : c'est ainsi qu'un ressaut néonatal se transforme très vite en une hanche stable ; de même une hanche luxable se transforme rapidement en une hanche dysplasique stable ; enfin, le plus rarement, une dysplasie peut évoluer vers une subluxation . C'est dire que vouloir opposer une hanche laxa à une hanche luxable ou luxée ne paraît pas justifié: ces formes évoluent dans le temps très rapidement comme autant de stades d'une même affection .

Au total, la hanche lésée ne peut être définie par des types morphologiques lésionnels ou des mesures angulaires ; c'est une conception trop rigide et trop statique et finalement dangereuse : c'est la raison pour laquelle il faut condamner l'examen échographique systématique et isolé. Il est en réalité beaucoup plus logique d'envisager une lésion de la hanche dans une vision dynamique dans le temps et dans l'espace.

## **5.2. Les certitudes**

- Il est possible d'affirmer échographiquement la normalité d'une hanche sur le plan morphologique et dynamique. Cette notion est fondamentale car elle permet de cerner au plus juste les véritables indications thérapeutiques et d'éliminer les nombreux cas qui ne nécessitent pas de traitement. Devant des antécédents familiaux de luxation, devant une asymétrie des plis fessiers, devant un craquement ou un claquement, devant une hanche radiologiquement limite, il est important d'avoir une exploration objective capable d'affirmer



la normalité des articulations coxo-fémorales. Quand on connaît l'inflation thérapeutique et les dangers potentiels d'une ostéochondrite post-thérapeutique, on cerne tout l'intérêt d'une telle exploration capable de cerner au mieux les indications thérapeutiques .

- L'hyperlaxité ligamentaire et la dysplasie de hanche sont des entités échographiques bien définies et qui reposent sur des éléments morphologiques et dynamiques objectifs. Tout traitement est inutile à la condition expresse d'une surveillance échographique seule capable d'affirmer la guérison. Cette attitude conduit à réduire massivement les indications thérapeutiques.

- Les lésions anatomiques d'une luxation de hanche avec instabilité modérée ou majeure, d'une luxation de hanche avec un rebord cotyloïdien éversé et dysplasique, d'un limbus écrasé ou inversé sont parfaitement définies par l'exploration ultrasonore. La connaissance de ce bilan lésionnel de départ est très utile dans la décision thérapeutique initiale.

- L'échographie participe intimement à la qualité de la surveillance thérapeutique. Elle est devenue indispensable pour apprécier la meilleure position de recentrage, en particulier dans un harnais de Pavlik, pour évaluer la réalité d'une bonne réduction ou en apprécier son échec, pour mettre en place dans les meilleures conditions possibles un plâtre pelvi-pédieux. Enfin, en intervenant constamment dans la surveillance thérapeutique, elle permet de mettre en évidence le très grand polymorphisme évolutif d'une hanche à l'autre : c'est ainsi que la durée pour obtenir la guérison d'une hanche luxée paraît imprévisible.

- L'ère de la coopération radio-clinique en matière de pathologie de la hanche est devenue une réalité.

L'exploration ultrasonore doit avoir deux buts :

- aider à poser au plus juste l'indication thérapeutique,
- permettre de mieux gérer et d'affiner une décision de traitement. C'est un apport fondamental dans l'amélioration du diagnostic et de la thérapeutique d'une pathologie de la hanche.

## **Épiphysiolyse fémorale supérieure**

### **1 Clinique**

Glissement de la tête fémorale par rapport au col, c'est une pathologie de fin de croissance, vers l'âge de 11-15 ans. Il existe des facteurs **mécaniques** : enfants trop lourds, trop grands ou ayant des problèmes **hormonaux** (l'exemple typique est un garçon qui a un retard pubertaire, adiposogénital).

Le tableau peut se présenter de deux façons :

#### **1.1 Une forme aiguë**

L'enfant tombe et a un tableau de fracture du col du fémur. Il a mal, ne peut pas se relever, il est en rotation externe de membre inférieur. La radio qui est obligatoirement faite devant un tableau aussi inquiétant va montrer un déplacement du col par rapport à l'épiphyse. C'est très caractéristique, parce que se sont souvent des déplacements importants et le diagnostic ne fait aucune difficulté. Malheureusement, cette forme aiguë ne se trouve que dans à peine 20 % des cas.

#### **1.2 La forme chronique**

Ce sont des adolescents en période pubertaire qui boitent. C'est une boiterie douloureuse avec douleur au niveau de la hanche mais attention à la douleur projetée au genou. A l'examen, limitation de la rotation interne de la hanche et, dans les formes qui sont chroniques et qui évoluent sur plusieurs mois, il y a en plus une inégalité de longueur des membres inférieurs et une amyotrophie de fesse et de cuisse.

## 2 Radiographie

Le diagnostic est toujours radiographique : radiographie du bassin de face et des hanches de profil.

Sur la **hanche de face**, il y a plusieurs éléments à bien prendre en considération :

- la hauteur de l'épiphyse par rapport au côté opposé. Lorsqu'il y a une épiphysiolyse, la tête glisse en arrière et en bas par rapport au col, il y a donc une diminution de cette hauteur.
- la ligne de Klein, cette ligne est parallèle au bord supérieur du col et coupe une partie de l'épiphyse. Dans une épiphysiolyse, cette ligne ne coupe pas l'épiphyse qui a donc glissé.
- Il faudra aussi rechercher sur ce cliché de face, une irrégularité ou des anomalies sous forme d'ostéoporose du col du fémur juste en dessous du cartilage de croissance. Ceci se voit dans les formes chroniques.

**De profil** on mesure la bascule de l'épiphyse (angle entre l'axe du col et la ligne basi-épiphysaire) ce qui permet une classification (stade 1 de 0 à 30°, stade 2 de 30 à 60°, stade 3 au-delà).

## 3 Traitement

Le traitement d'une épiphysiolyse fémorale supérieure, que ce soit une forme aiguë ou chronique, est toujours chirurgical et est une urgence. Il faut en effet obligatoirement fixer l'épiphyse par rapport au col par une synthèse soit par broche, soit par vis. Le vissage, est surtout fait lorsque les enfants ont pratiquement terminé leur croissance. La chirurgie est d'autant plus facile que la tête a peu glissé. Dans les stades 3 il faut une intervention de reposition de la tête sur le col avec un risque vasculaire important avec nécrose dans les mois qui suivent.

## 4 Evolution

Les complications de l'épiphysiolyse fémorale supérieure sont de plusieurs types :

### 4.1 Complications précoces

**l'enraidissement (ou coxite laminaire)** de l'articulation, souvent très sévère, avec sur le plan radiographique, disparition pratiquement totale de l'interligne articulaire.

L'évolution est une catastrophe car la hanche reste complètement enraidie et cela peut être une indication à une prothèse totale de hanche chez le jeune.

**La nécrose de la tête.** Elle est toujours secondaire à un geste chirurgical agressif. C'est donc redire la nécessité de faire le diagnostic de façon précoce. Plus l'épiphyse a basculé, plus elle est difficile à rattraper sur le plan chirurgical et plus il y a des risques de nécrose. La nécrose entraîne une arthrose précoce.

#### **4.2 Complications tardives**

**L'arthrose de hanche** est inéluctable dans les 10 à 20 ans qui suivent une épiphysiolyse de stade 3, très fréquente 20 à 40 ans après un stade 2, peu de risques d'arthrose dans les stades 1.

Il faut donc faire le diagnostic le plus vite possible et ne pas s'arrêter à des diagnostics trop faciles (tendinite des adducteurs, douleurs de croissance, etc).

## Ostéochondrite primitive de la hanche

Il s'agit d'une **ostéonécrose idiopathique du noyau osseux** épiphysaire fémoral supérieur, tandis que les cellules cartilagineuses périphériques restent vivantes permettant une reconstruction de la tête sur une période d'environ deux ans. Cette affection s'appelle aussi la maladie de Legg-Perthes-Calvé, ou coxa plana.

Cette pathologie touche essentiellement les **garçons** avec un **âge de prédilection** entre 4 et 8 ans. La clinique en est très stéréotypée.

### 1 Clinique

Ce sont des enfants qui présentent une boiterie douloureuse, dont l'intensité est variable et qui va disparaître spontanément en quelques jours puis, réapparaître 8-15 jours plus tard, sinon plus. C'est donc une boiterie à répétition. La douleur se situe soit au niveau de la face antérieure de la hanche, soit plus souvent et c'est un piège, se projette au niveau du genou.

Il y a une limitation de la mobilité de la hanche, essentiellement dans les secteurs de rotation.

C'est une boiterie douloureuse sans fièvre, sans altération de l'état général. Le bilan biologique est normal.

Elle est presque toujours unilatérale, mais l'atteinte bilatérale peut se voir dans 10 % des cas avec quelques mois d'intervalle entre l'atteinte du premier côté et l'atteinte du deuxième côté.

### 2 Radiologie

#### 2.1 La radiographie

La radio de face et de profil des hanches est au début de la maladie parfois normale. Les troubles cliniques sont toujours en avance sur les signes radiographiques.

Si les parties molles sont épaissies, on suspecte un épanchement intra-articulaire qui sera confirmé par une échographie. La présence de liquide affirme une synovite aiguë transitoire

(ou " rhume de hanche ") qui guérit sans séquelle avec repos, aspirine et parfois ponction si la douleur reste importante.

Si un enfant vient consulter pour une boiterie douloureuse avec une petite limitation à l'examen clinique et que la radiographie demandée est normale, il faut se méfier et redemander systématiquement une radio 2 ou 3 mois plus tard.

## 2.2 Phases évolutives

La nécrose va évoluer en plusieurs phases radiographiques touchant plus ou moins totalement l'épiphyse :

**- phase de densification de la tête fémorale** (durée 6 à 8 mois). Il faut analyser la taille de l'épiphyse par rapport à l'autre coté : elle est plus petite et plus dense. Les cellules cartilagineuses périphériques continuant de fonctionner et de fabriquer du matériel cartilagineux entraînent un pseudo élargissement de l'interligne articulaire.

Il faut toujours demander un profil de hanche, c'est sur le profil que l'on voit mieux les premiers signes radiographiques. L'un des signes le plus classique étant une image linéaire sous-chondrale, image "en coquille d'oeuf". Si on a des doutes diagnostiques ou si la radio n'est pas trop facile à interpréter, on peut demander une scintigraphie au Technétium marqué en précisant bien que l'on veut voir la vascularisation de l'épiphyse : le diagnostic est affirmé sur un trou de fixation.

**- phase de fragmentation de l'épiphyse.** L' épiphyse va se morceler de façon plus ou moins importante traduisant la revascularisation de l'épiphyse. Certaines images traduisent un risque évolutif (écrasement du mur externe, géodes métaphysaires, excentration épiphysaire). C'est à ce stade que la tête fémorale est la plus fragile. Elle risque de s'écraser, de devenir plate. C'est donc à ce stade qu'il faut être prudent sur le plan thérapeutique.

Arthrographie, scanner ou IRM peuvent être nécessaires pour analyser au mieux la morphologie céphalique avant une éventuelle chirurgie.

**- phase de reconstruction.** La tête va se reformer, plus ou moins arrondie, en fonction des thérapeutiques qui auront été proposées.

Ces trois stades : densification, fragmentation et reconstruction s'étalent sur un temps moyen de 2 à 4 ans. L'enfant devra donc être surveillé de façon extrêmement précise pendant cette période.

### 3 Le traitement

Le traitement de l'ostéochondrite primitive de hanche est très complexe et tient compte de l'âge de l'enfant et de l'importance en volume de la nécrose.

- **1er cas de figure** : enfant de 4-5 ans, qui ne pèse pas bien lourd et dont l'atteinte épiphysaire est modérée en volume (mur externe normal). Il faut le laisser au repos strict, donc au lit, tant qu'il a mal. Cela dure en général 15 jours à un mois. Lorsque la douleur a disparu, on peut le laisser marcher soit spontanément, c'est-à-dire qu'on lui donne complète liberté, soit on le laisse assis en fauteuil roulant si l'enfant est très dynamique jusqu'à la phase radiographique de reconstruction. Il faut faire une surveillance clinique et radiographique tous les trois mois. En général, pour ce type de tableau il y a guérison sans séquelle et sans encombre.

- **2ème cas de figure** : enfant de 6 ans, en général assez enraidit sur le plan clinique. Il faudra donc le mettre en traction, au lit. Cette traction doit se faire tant que la hanche reste raide et douloureuse, ce qui demande en général 1 à 3 mois. Lorsque la hanche est redevenue indolore et bien mobile tout dépend de l'aspect radiographique : si l'atteinte de l'épiphyse est modérée, on remet l'enfant debout avec des attelles. Par contre, si l'atteinte épiphysaire est importante, il y aura besoin d'un geste chirurgical qui se fait au moment de la période de fragmentation (soit ostéotomie fémorale supérieure de varisation, soit ostéotomie du bassin - intervention de Salter).

- **3ème cas de figure** : enfant déjà âgé, 8 ans et au-delà. Le traitement sera toujours chirurgical car la période de fin de croissance est proche et le remodelage de l'épiphyse sera obligatoirement insuffisant.

**Le pronostic** est donc totalement corrélé avec l'âge :

- pronostic sévère chez les enfants qui ont plus de 8 ans,
- très bon pronostic pour enfants qui ont de 4 à 5 ans.

**Le devenir à long terme** est fonction de la morphologie de l'épiphyse. Si l'épiphyse n'est pas sphérique, il y aura obligatoirement arthrose.

#### ***En conclusion :***

C'est une pathologie qui est très angoissante pour les parents, car elle touche des enfants qui sont en pleine activité physique, qui suivent une scolarité et qu'il faut empêcher de marcher ou

de courir. Ces enfants ont très souvent des problèmes psychologiques avec la famille car ils sont en conflit "d'interdiction permanente" d'activités physiques.



## → Le pied de l'enfant

### 1 Rappel de définitions

Tout d'abord dans *un plan frontal*, on parle de **valgus** lorsque l'arrière pied s'écrase vers le dehors. A l'inverse, on parle de **varus** de l'arrière pied lorsque cet arrière pied se trouve dévié vers le dedans. Dans le même plan frontal, on parle de **pronation** et de **supination** de l'avant pied. La pronation correspond au valgus de l'arrière pied, la supination correspond au varus.

Dans *le plan sagittal*, on parle de **flexion dorsale** ou de **talus** ; ou au contraire de **flexion plantaire** ou d'**équín** en pathologie.

Enfin, dans *le plan horizontal*, on parle d'**abduction** lorsque l'avant du pied est dévié vers le dehors, on parlera aussi de **rotation externe**. A l'inverse, on parle d'**adduction** ou de **rotation interne**.

### 2 Les pieds à la naissance

Ce qui différencie les malpositions des malformations est *la réductibilité* des déformations.

#### 2.1 Les malpositions

Elles sont très fréquentes, surtout représentées par le pied talus direct ou associé à un valgus et le métatarsus adductus.

Elles guérissent en quelques semaines et ne laissent, à priori, pas de séquelles.

#### 2.2 Les malformations

##### 2.2.1 Le pied bot varus équín

C'est une malformation qui touche un enfant sur 500. Le pied est déformé dans les trois plans de l'espace ; il y a un équín, un varus de l'arrière pied, une adduction de l'avant pied et une supination de l'avant pied. Il faut insister sur la notion d'irréductibilité. Il y a des pieds plus ou moins raides, mais on ne peut pas avec les doigts, les remettre en position normale. Le pied bot varus équín est **malformatif**, cela veut dire qu'il y a une **cause** que l'on doit toujours rechercher, souvent neurologique.

Les parents doivent être parfaitement bien informés que le pied ne sera jamais strictement normal car le traitement est difficile, extrêmement prolongé, fonction de la clinique et des rapports radiographiques des os du pied.

On doit rechercher à redonner une morphologie et une fonction les plus normales possible.

Les **moyens** que l'on a à notre disposition sont, dès les premiers jours après la naissance, l'installation d'attelles ou de plâtres associée à une rééducation quotidienne jusqu'à l'âge de la marche. La chirurgie est indiquée presque une fois sur deux, en général elle se fait vers l'âge de 9 - 11 mois. Enfin, il faudra surveiller ces enfants jusqu'à la fin de la croissance car le danger est d'avoir des déformations résiduelles qui peuvent entraîner des douleurs vers l'âge de 12 - 14 ans.

### **2.2.2 Le pied convexe congénital**

Rare, il associe abduction et pronation du pied. Radiographiquement, il associe un équin postérieur à une luxation dorsale du scaphoïde tarsien.

## **3 Les pieds au moment de la marche**

### **3.1 Le pied plat**

Un problème qu'il faut dédramatiser.

Le pied plat est très souvent partie constituante d'un tableau clinique particulier. Ainsi, on retrouve dans 60 % des cas un genu valgum, dans 12 % un excès pondéral, dans 10 % des anomalies de la coordination motrice, enfin, dans 8 % notion familiale de pied plat.

Le pied plat associe un valgus de l'arrière pied en charge, une saillie interne du talus (astragale), une diminution ou une absence de la voûte plantaire, enfin un bord interne du pied souvent convexe. Lorsque l'enfant est en décubitus, le pied apparaît normal ; c'est ce que l'on appelle le pied plat valgus statique.

Dans 10 % des cas, on va trouver une cause : que ce soit une anomalie locale comme par exemple un triceps trop court ou une synostose. Il faudra rechercher aussi une cause générale : maladie neuromusculaire, hyperlaxité, etc...

Ces pieds plats peuvent devenir douloureux à l'adolescence.

Se pose la question du *traitement* : faut-il ou non prescrire des semelles orthopédiques ? Il n'y a aucune indication à des semelles orthopédiques pour les pieds statiques de l'enfant jusqu'à l'âge de 10 - 12 ans, cela a été parfaitement analysé dans des études prospectives randomisées. Par contre insister sur l'activité physique (danse, sauts, ...). La chirurgie est exceptionnelle.

### **3.2 Le pied creux**

Est un piège parce que derrière l'anomalie orthopédique, se cache presque toujours une maladie neurologique. Il est rencontré essentiellement chez le grand enfant ou l'adolescent.

C'est l'inverse du pied plat : varus de l'arrière pied, voûte plantaire trop creuse ; avec une rétraction de l'aponévrose plantaire, coup de pied fort, trop épais, des orteils qui vont progressivement se mettre en griffe. Donc, toujours faire un examen neurologique recherchant une maladie de Charot-Marie, une maladie de Friedreich, etc...

Le *traitement* du pied creux est assez orthopédique, les semelles améliorent le confort. Avec un appui rétro-capital, on peut parfaitement diminuer l'importance des griffes des orteils. Quant à la chirurgie, elle peut se faire sur les tendons, sur les aponévroses rétractées ou sur les os, mais cette chirurgie doit toujours être discutée en fonction du tableau neurologique.