

L'IMAGE DU MOIS

Larva migrans cutanée

S. HICK (1), E. BRASSEUR (2), A. GHUYSEN (3), P. LÉONARD (4), V. D'OPPO (5)

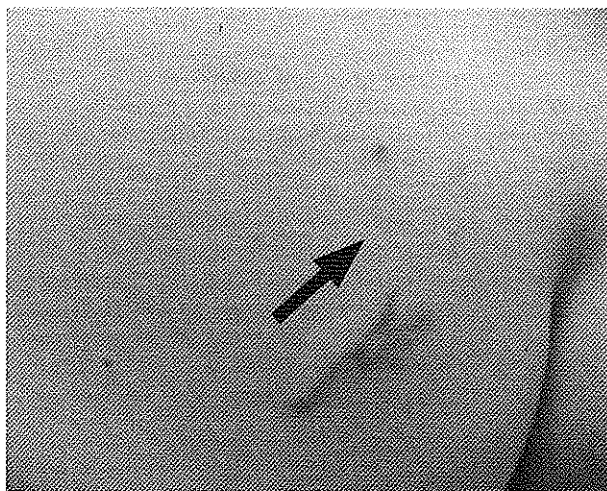


Figure 1. Cordon sinueux érythémateux correspondant au trajet intra-cutané d'une larva migrans. Une papule érythémateuse correspondant vraisemblablement à une folliculite ankylostomienne (flèche) est présente à distance.

OBSERVATION

Une patiente, âgée de 49 ans, s'est présentée au Service des Urgences en raison d'une lésion cutanée prurigineuse localisée sur la fesse. Cette lésion serait apparue il y a un mois environ, au cours d'un voyage au Mexique. Son aspect initial évoquait une morsure d'insecte, mais l'évolution a été marquée par la progression d'un cordon inflammatoire en zig-zag, la patiente ne signalait ni fièvre, ni autres symptômes d'accompagnement (Fig. 1). Cet aspect était évocateur d'une larva migrans. A distance de cette lésion, une papule érythémateuse correspondait vraisemblablement à une folliculite ankylostomienne. Le reste de l'examen clinique à l'admission était sans particularité. L'analyse sanguine s'est révélée par ailleurs, strictement normale.

La patiente a bénéficié d'un traitement oral par 400 mg d'albendazole en prescription magistrale, à raison de deux prises quotidiennes pendant trois jours. L'évolution a été favorable sous cette thérapeutique.

COMMENTAIRES

La «larva migrans» cutanée ankylostomienne, encore appelée «larbisch» ou «creeping

disease», est une affection parasitaire correspondant à la migration intra-cutanée d'une larve d'ankylostome. Il s'agit d'un ver parasite animal (du chien : *Ankylostoma braziliense* ou du chat : *Ankylostoma caninum*). L'homme n'étant pas l'hôte naturel du parasite, il en résulte une impasse parasitaire avec mort de la larve. Dans notre pratique, cette infection touche essentiellement les touristes ayant séjourné en région tropicale (1-3).

Le diagnostic différentiel doit évoquer une larva currens qui est une anguillulose correspondant à une parasitose due à un nématode. Au plan clinique, la distinction repose en grande partie sur la vitesse de croissance du cordon érythémateux. La migration larvaire est de quelques cm par jour en cas de larva migrans, alors qu'elle atteint une dizaine de cm pour la larva currens.

L'autre diagnostic différentiel à évoquer est une myiase rampante provoquée par une larve de mouche (asticot) migrant dans une voie sans issue à l'intérieur de la peau.

La «larva migrans» est transmise à l'homme via le sol contaminé par les fèces d'un animal infecté. Dans des conditions favorables, à savoir en terrain sablonneux avec atmosphère chaude et humide, les œufs contenus dans les fèces donnent naissance à des larves qui peuvent pénétrer la peau aux zones de contact avec le sol (pieds, dos, fesses, genoux, épaules, coudes,...) (4).

Le point de pénétration de la larve, encore appelé folliculite ankylostomienne, ressemble à une morsure d'insecte punctiforme, inflammatoire et prurigineuse. Quelques jours après l'entrée de la larve, apparaît un sillon sous-cutané en zig-zag ou serpiginieux de quelques centimètres de long et de deux à trois millimètres de large correspondant au trajet de la larve. Ce sillon progresse ensuite souvent en prenant un aspect enchevêtré.

L'évolution est généralement favorable avec mort spontanée de la larve en quelques semaines en raison de l'hôte inapproprié. De rares complications de surinfection sont décrites (2-5).

Le diagnostic repose essentiellement sur l'examen clinique. Biologiquement, une éosinophilie inconstante peut cependant être observée.

Il existe plusieurs traitements disponibles : le tiabendazole en administration topique à 10% dans un véhicule vaseliné 3 fois par jour durant 5-10 jours, l'ivermectine à raison de 12 mg en

(1) Consultant, (2) Chef de Clinique Adjoint, Service des Urgences, CHU N.D des Bruyères, Liège.

(3) Chef de Clinique, (5) Professeur Ordinaire, Service des Urgences, CHU Sart Tilman, Liège.

(4) Chef de Clinique, Service des Maladies Infectieuses, CHU Sart Tilman, Liège.

une prise unique ou encore l'albendazole à la posologie de 400 mg, deux fois par jour durant 3-5 jours (2, 3, 6).

BIBLIOGRAPHIE

1. Martalo O, Hermanns JF, Ekoude I, et al.— Syndrome larva migrans cutané. *Rev Med Liège*, 2000, **55**, 552-554.
2. Dei Cas E.— Larva migrans. 1996 *Encycl. Med. Chir., Maladies infectieuses*, 8-518-A-10.
3. Caumes E, Carrière J, Guernonprez G, et al.— Dermatoses associated with travel to tropical countries: a prospective study of the diagnosis and management of 269 patients presenting to a tropical disease unit. *Clin Infect Dis*, 1995, **20**, 542-548.
4. Veraldi S, Persico M.C.— Cutaneous larva migrans in a beach soccer player. *Clin J Sport Med*, 2006, **16**, 430-431.
5. Heukelbach J, Wilcke T, Feldmeier H.— Cutaneous larva migrans (creeping eruption) in an urban slum in Brazil. *Int J Dermatol*, 2004, **43**, 511-515.
6. Aubry P, Touze J.E.— Cas cliniques en médecine tropicale. La Duraulie edit, 1990, 55-56.