

LE CAS CLINIQUE DU MOIS

Récidive d'une tumeur testiculaire mixte 15 ans après le traitement initial

L. SMEETS (1), A. DE ROOVER (2), B. SAUTOIS (3)

RÉSUMÉ : Nous présentons le cas d'un patient porteur d'une tumeur rétropéritonéale symptomatique. Le patient avait été traité 15 ans plus tôt par orchidectomie et 3 cycles de chimiothérapie pour une tumeur testiculaire mixte. L'analyse histologique, après l'exérèse chirurgicale radicale de la masse, a montré une métastase d'un tératome mature. L'intervalle de 183 mois entre la récurrence et le traitement de la tumeur initiale est un des plus longs décrits dans la littérature.

MOTS-CLÉS : Récidive tardive - Tératocarcinome - Cancer testiculaire

INTRODUCTION

Le cancer testiculaire est le cancer le plus fréquent chez l'homme entre 20 et 35 ans. L'introduction depuis 1975 de la chimiothérapie à base de cisplatine a considérablement augmenté son taux de guérison (1). Les tableaux I et II reprennent respectivement la classification TNM et la stadification des tumeurs testiculaires.

Ainsi, les tumeurs de stade 1 ont un taux de guérison de 95 % à 100%, alors que 70 % des néoplasmes de stade 3 restent curables (2). Les patients répondant bien à la chimiothérapie et restant en rémission 2 ans après la thérapie initiale peuvent être considérés comme guéris dans 99 % des cas (1). Les cancers à cellules germinales comptant parmi les tumeurs au développement le plus rapide, il est classiquement considéré qu'une récurrence (attribuée à une dissémination lymphatique et/ou hématogène) se fait dans les deux ans après la fin de la thérapie. Passé ce délai, les récurrences sont très rares, avec une incidence entre 1,6

RELAPSE OF TESTICULAR MIXED GERM CELL TUMOR 15 YEARS AFTER INITIAL TREATMENT

SUMMARY : We report the case of a patient with a symptomatic retroperitoneal tumor. The patient had undergone, 15 years earlier, an orchidectomy and three cycles of chemotherapy for a testicular mixed germ cell tumor. Histology after radical surgical excision revealed a metastasis of mature teratoma. The 183 month interval between initial treatment and relapse is one of the longest ever reported.

KEYWORDS : Late relapse - Mature teratoma - Testicular germ cell cancer

% et 6,2 % (3) et considérées comme tardives. Parmi ces récurrences tardives, seule une minorité correspond à un tératome mature (3). Nous présentons le cas d'un patient avec une lésion secondaire rétropéritonéale survenant 15 ans après le traitement d'un cancer testiculaire mixte. La durée de la rémission de 183 mois entre le traitement de la tumeur initiale et la découverte d'une récurrence de tératome mature, est la seconde (en longévité) décrite dans la littérature.

CAS CLINIQUE

Un homme de 25 ans est porteur d'une tumeur testiculaire gauche à croissance rapide. Les taux sériques des marqueurs tumoraux sont élevés : β -HCG total à 3990 U/l (normal : 0,5-5) et α -foetoprotéine à 500 ng/ml (normal : 0-10). Le patient subit l'exérèse du testicule contenant une tumeur bombante, hémorragique et bien limitée de 5 cm. L'examen microscopique démontre une tumeur germinale maligne de composition histologique mixte : la composante principale correspondant à un carcinome embryonnaire sans envahissement de l'albuginée et du cordon spermatique, associée à des foyers de tératome mature et de choriocarcinome. En traitement adjuvant à l'orchidectomie, le patient reçoit un premier cycle de chimiothérapie à base de platine et d'etoposide et ensuite deux cycles de carboplatine. Il n'y a pas de métastase objectivable et le patient évoluant favorablement est suivi pendant 2 ans, puis est perdu de vue.

TABLEAU I : CLASSIFICATION TNM 2002
DES TUMEURS TESTICULAIRES

pTis	Intra-tubulaire
pT1	Testicule et épiddidyme, pas d'invasion vasculaire ou lymphatique
pT2	Testicule et épiddidyme, avec invasion vasculaire ou lymphatique, ou envahissement de la vaginalis
pT3	Cordon spermatique
pT4	Scrotum
N1	≤ 2 cm
N2	> 2 et ≤ 5 cm
N3	> 5 cm
M1a	Ganglion(s) lymphatique(s) non régionaux ou métastases(s) pulmonaire(s)
M1b	Autres localisations

TABLEAU II : CLASSIFICATION SELON LE STADE
DES TUMEURS TESTICULAIRES.

Stade 1	tumeur limitée au testicule
Stade 2	métastases confinées aux ganglions régionaux
Stade 3	métastases ganglionnaires non régionales ou viscérales ou marqueurs élevés

(1) Etudiant en médecine, ULg.
(2) Chef de Clinique adjoint, Service de Chirurgie Abdominale et de Transplantation,
(3) Chef de Clinique associé, Service d'Oncologie Médicale, CHU Sart Tilman, Liège.

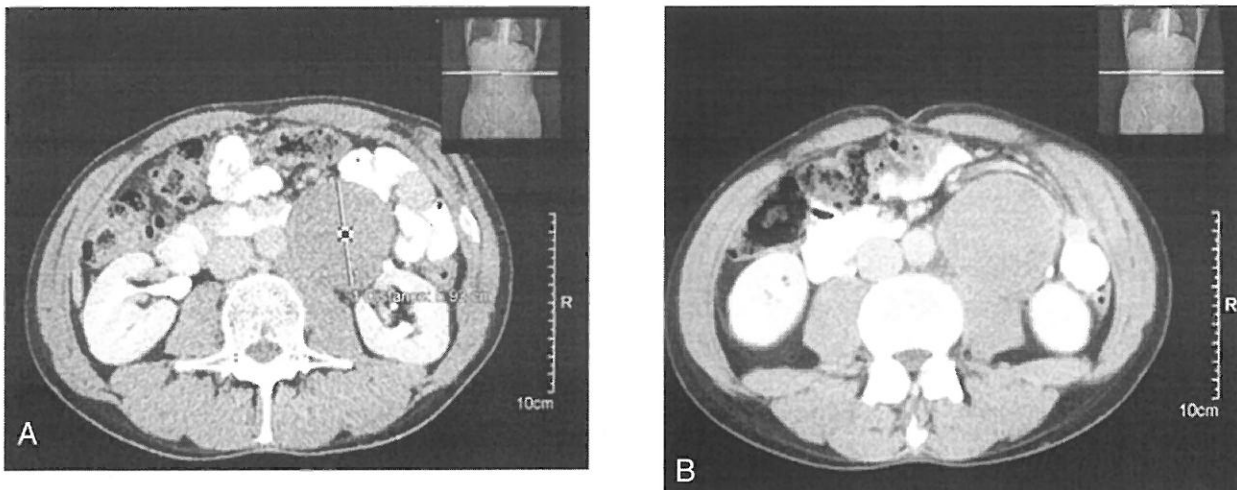


Figure 1 a et b : Scanner abdominal, réalisé après injection de produit de contraste, montrant une masse rétro-péritonéale gauche de 5,93 cm de diamètre. Celle-ci refoule l'uretère sur la gauche et est en étroite proximité avec les structures aortique et colique.

Ce n'est que 15 ans plus tard qu'il se plaint d'une douleur abdominale sourde dans la fosse iliaque gauche, irradiant au niveau des lombes après quelques semaines d'évolution. Un scanner avec produit de contraste (Fig. 1A et B) montre alors une masse rétro-péritonéale sans critères de malignité.

Les marqueurs sériques (β -HCG et alpha-foetoprotéine) sont à des taux normaux. Une laparotomie permet l'exérèse d'une masse de 8X6 cm, refoulant l'aorte et traversée par l'uretère non infiltré. Cette exérèse est réalisée en bloc avec les structures avoisinantes, emportant le mésocolon gauche, les ganglions rétro- et paraaortiques, ainsi que d'une partie de l'uretère gauche qui sera anastomosé bout à bout. L'anatomopathologie démontre une métastase d'un tératome sans signe d'agressivité. L'analyse des ganglions réalisée lors du curage de la face postérieure de la bifurcation aortique ne montre pas d'infiltration tumorale.

DISCUSSION

Le cancer du testicule est surtout observé entre 15 et 34 ans. Dans 10 % des cas, on trouve une cryptorchidie dans les antécédents. Le diagnostic est suspecté par la clinique (masse et douleurs sourdes testiculaires; 20 % se présentent selon un mode aigu douloureux dû à une hémorragie intra-tumorale; masse indolore ou découverte accidentelle non palpable lors d'une échographie de mise au point d'infertilité ou post-traumatique) et l'échographie. La radiographie thoracique peut mettre en évidence les métastases pulmonaires, souvent nodulaires, multiples, en « lâcher de ballons ». Les tomographies abdomino-pelvienne et thoracique

renseignent sur l'existence d'adénopathies iliaques, lombaires, pararénales ou médiastinales ainsi que sur d'éventuelles métastases pulmonaires. Certaines tumeurs sont associées à l'élévation de différents marqueurs (β -HCG, alpha-foetoprotéine et LDH).

On distingue schématiquement les tumeurs séminomateuses pures (composés de cellules reproduisant l'aspect des cellules germinales), les tumeurs non-séminomateuses et les tumeurs mixtes. Le tableau III résume le traitement et la survie des différents types de tumeurs.

Actuellement, il n'y a pas de schéma de surveillance standard et les patients sont souvent suivis cinq ans. Globalement, les récurrences de cancer testiculaire plus de deux ans après traitement sont rares dans la littérature (Tableau IV).

Les récurrences tardives peuvent néanmoins survenir n'importe quand après l'éradication du cancer testiculaire initial. Un cas similaire de récurrence d'un tératome mature, 187 mois après traitement a été décrit par Lehman et al (3).

Baniel et al ont analysé, dans une grande série de l'Indian University Medical Center, 81 récurrences tardives de cancer testiculaire (12). Le site anatomique de prédilection était le rétro-péritoine, suivi des poumons. Cinquante huit pour cent des patients avaient un taux élevé d'alpha-foetoprotéine. Quinze des 81 patients étaient porteurs d'une tumeur décrite comme métastase d'un tératome mature.

Le pronostic global des récurrences tardives de cancer testiculaire est sombre. L'approche thérapeutique varie en fonction du dosage des marqueurs tumoraux. Si ceux-ci sont élevés, il faut supposer une composante non tératomeuse (choriocarcinome, carcinome embryonnaire) de la

TABLEAU III : APPROCHE SIMPLIFIÉE DU TRAITEMENT DES TUMEURS TESTICULAIRES APRÈS ORCHIDECTOMIE (4)

<i>Histologies</i>	<i>Marqueurs*</i>	<i>Risque de rechute après orchidectomie seule</i>	<i>Options de traitements complémentaires</i>	<i>Survie à long terme</i>
<i>Séminomes</i>				
Stade clinique I	(BHCG)	20%	Radiothérapie ou Surveillance ou Chimiothérapie	≅ 100%
Stade clinique IIA/IIB	(BHCG)	sans objet	Radiothérapie ou Chimiothérapie	≅ 98%
<i>Non-séminomes ou mixtes</i>				
Stade clinique I	BHCG αFP (LDH)	30%	Surveillance ou Chimio (si haut risque) ou Curage lomboaortique	99%
Stade clinique IIA/IIB	BHCG αFP (LDH)	sans objet	Chimio ou Surveillance ou curage (IIA, marqueurs nég.)	98%
<i>Maladie avancée (Toutes histologies)</i>				
(Métastases, marqueurs élevés)	BHCG αFP LDH	sans objet	Chimio	(bon pronostic) 90% à 5 ans (pron. intermédiaire) 80% à 5 ans (mauv. pronostic.) 50% à 5 ans

* Tous les marqueurs (BHCG, αFP, LDH) doivent être dosés avant et après orchidectomie quelle que soit l'histologie. Ce tableau indique quels marqueurs sont les plus susceptibles d'être pathologiques selon l'histologie et le stade, ceux entre parenthèses le sont rarement. Les LDH sont surtout accrues en cas de maladie avancée.

lésion. Dans ce cas, le traitement est basé sur la chimiothérapie et les résultats de celle-ci restent mitigés. En effet, dans la série de Baniel et al., seuls 17 des 65 patients ayant reçu de la chimiothérapie ont eu une réponse complète. Ceci pourrait faire intervenir un mécanisme de résistance due à l'expression du gène MDR (multi drug resistance) (12). La place d'une approche chirurgicale doit être intégrée à la situation particulière du patient.

Par contre, quand les marqueurs tumoraux sont dans les limites de la normale, un tératome peut être suspecté. Les tératomes sont retrouvés dans des tumeurs résiduelles après chimiothérapie pour tumeurs testiculaires mixtes ou non séminomateuses (3). Malgré son caractère peu agressif, un tératome peut mener à des complications dangereuses par effet de masse, comprimant et obstruant des structures anatomiques adjacentes vitales.

Les études démontrent un pronostic nettement plus favorable dans les formes tératomateuses pures comparées aux formes associées à un autre composant (12). Ainsi dans les cas des tératomes matures (excepté en cas d'élévation des marqueurs tumoraux, où une chimiothérapie

néo-adjuvante est requise), la meilleure sanction thérapeutique reste l'exérèse chirurgicale radicale. Dans ce cadre, Sonneveld et al ont étudié les résultats de la chirurgie dans une série de 51 récidives de tératome mature après chimiothérapie à base de cisplatine (13). Sur les 51 patients, seulement 9 patients ont récidivé, dont 4 pour qui l'exérèse n'avait pas été complète.

De plus, tout en évitant les effets secondaires de la chimiothérapie, la chirurgie diminue le risque de dégénérescence d'un tératome en une forme indifférenciée plus agressive. Les effets secondaires de la chirurgie rétropéritonéale sont principalement des dysfonctions sexuelles dues à des lésions des plexus nerveux autonomes (14).

En conclusion, devant un risque de récurrence tardive non nul, un suivi à très long terme des patients ayant souffert de tumeur testiculaire serait sans doute justifiable. Dans la série de l'Indian University Medical Center, 28 % des patients avaient des taux normaux de marqueurs tumoraux. Ainsi le suivi de ces marqueurs ne peut être envisagé seul dans le dépistage des récidives. Certains auteurs préconisent une combinaison de dosages sériques, associés à des exa-

TABLEAU IV : REVUE DE LA LITTÉRATURE SUR LES RÉCIDIVES TARDIVES DE TUMEURS TESTICULAIRES (3)
 A) TUMEURS TESTICULAIRES NON SÉMINOMATEUSES B) TUMEURS TESTICULAIRES SÉMINOMATEUSES

Auteurs	année	Années observées	Récidives tardives n / n total	% de récidives tardives	Temps moyen entre traitement et récurrence (en mois)
Terebelo et al. (5)	1983	1965-1980	7/227	3,1	65
Borge et al.(6)	1988	1972-1982	9/496(a) 6/512(b)	1,8 1,2	85 55
Deleo et al.(7)	1988	1970-1985	5/81	6,2	118
Roth et al. (8)	1988	1974-1980	7/175	4	57
Gelderman et al.(9)	1989	1978-1983	3/70	4,3	74
Gerl et al. (10)	1997	1978-1994	18/418	4,3	65
Ravi et al.(11)	1997	1978-1994	6/256	2,3	60

mens physiques et d'imagerie par ultrasons jusqu'à 5, 10 ou même 20 ans après la maladie initiale (10-12).

REMERCIEMENTS

Les auteurs remercient les Dr Luc Coppens (Service d'Urologie) et Philippe Nickers (Service de Radiothérapie) pour leur relecture du manuscrit.

RÉFÉRENCES

1. Einhorn LH.— Testicular cancer as a model for a curable neoplasm : The Richard and Hilda Rosenthal fundation award lecture. *Cancer Res*, 1981, **41**, 3275-3280.
2. Einhorn LH, Williams SD, Troner M et al.— The role of a maintenance therapy in disseminated testicular cancer. *N Engl J Med*, 1981, **305**, 727-731.
3. Lehman J, Rits M, Nurnberg N, et al.— Retroperitoneal mature teratoma 15 years after initial treatment of testicular mixed germ cell tumor. *Eur Urol*, 2000, **38**, 644-648.
4. Schmoll HJ, Souchon R, Krege S et al.— European consensus on diagnosis and treatment of germ cell cancer: a report of the European Germ Cell Cancer Consensus Group (EGCCCG). *Ann Oncol*, 2004, **15**, 1377-1399.
5. Terebelo HR, Taylor HG, Brown A et al.— Late relapse of testicular cancer. *J Clin Oncol*, 1983, **1**, 566-567.
6. Borge N, Fossa SD, Ou S et al.— Late recurrence of testicular cancer. *J Clin Oncol*, 1988, **6**, 1248-1253.
7. Deleo MJ, Greco FA, Hainsworth JD et al.— Late recurrences in long-term survivors of germ cell neoplasms. *Cancer*, 1988, **62**, 985-988.

8. Roth BJ, Greist A, Kubilis PS et al.— Cisplatin-based combination chemotherapy for disseminated-germ cell tumors: long term follow up. *J Clin Oncol*, 1988, **6**, 1239-1247.
9. Gelderman Wa, Schraffordt K, Sleijfer DT et al.— Late recurrence of mature teratoma in non seminomatous testicular tumors after PVB chemotherapy and surgery. *Urology*, 1989, **33**, 10-14.
10. Gerl A, Clemm C, Schmeller N et al.— Late relapse of germ cell tumors after cisplatin chemotherapy. *Ann Oncol*, 1997, **8**, 41-47.
11. Ravi R, Oliver RT, Ong J et al.— A single centre observational study of surgery and late malignant events after chemotherapy for germ cell cancer. *Br J Urol*, 1997, **80**, 647-652.
12. Baniel J, Foster R, Gonin R. et al.— Late relapse of testicular cancer. *J Clin Oncol*, 1995, **13**, 1170-1176.
13. Sonneveld D, Sleijfer D, Schraffordt H et al.— Mature teratoma identified after postchemotherapy surgery in patients with disseminated non seminomatous testicular germ cell tumors. A plea for aggressive surgical approach. *Cancer*, 1998, **82**, 1343-1351.
14. Hollins GW, Lanigan T, Dahar N, et al.— Retroperitoneal surgery : its wider role in the management of malignant teratoma. *Br J Urol*, 1996, **77**, 571-576.

Les demandes de tirés à part sont à adresser au Dr. A. De Roover, Service de Chirurgie Abdominale et de transplantation, CHU Sart Tilman, 4000 Liège, Belgique.