

L'IMAGE DU MOIS

Une tumeur cardiaque indéterminée

R.P. RADERMECKER (1), V. RENSON (2), PH. DELVENNE (3), V. TCHANA-SATO (4), L. DAVIN (5)

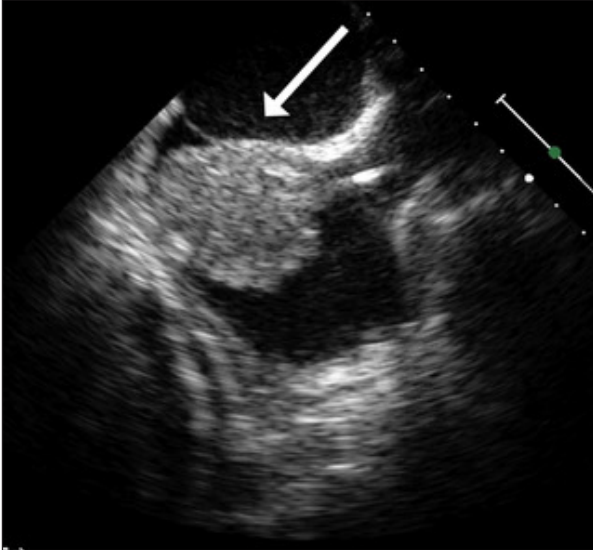


Figure 1. Echographie trans-oesophagienne mettant en évidence la masse tumorale au niveau de l'oreillette droite (flèche).

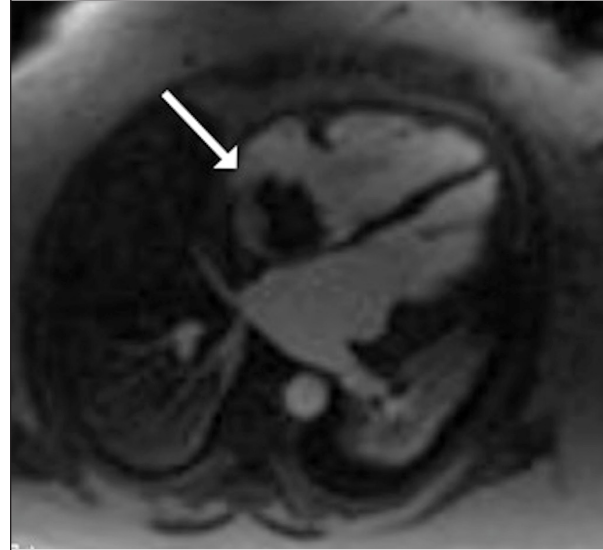


Figure 2. RMN cardiaque identifiant la masse cardiaque tumorale accolée au septum interauriculaire au sein de l'oreillette droite (flèche).

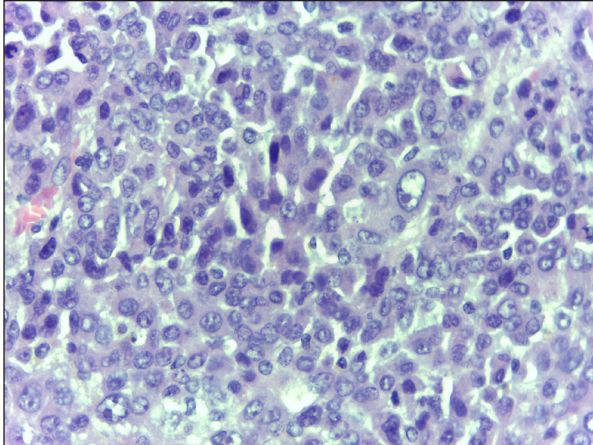


Figure 3. Prolifération néoplasique constituée par des cellules de taille moyenne à grande, aux noyaux polymorphes, à chromatine irrégulièrement distribuée, souvent ponctués par un nucléole proéminent (hématoxyline éosine; 400X).

PRÉSENTATION CLINIQUE

Une patiente de 71 ans, diabétique de type 2 depuis plus de 15 ans et régulièrement suivie en consultation, est hospitalisée pour bilan inter-nististique dans le cadre d'une fibrillation auriculaire devenue permanente et d'une altération de l'état général avec dyspnée de stade 3. Son traitement à l'admission consiste en aténolol 100 mg/jour, acénocoumarol dont le dosage dépend de l'INR, flécaïnide retard 150 mg/jour, une association fixe antihypertensive (olmésartan 40 mg/amlodipine 10 mg/hydrochlorthiazide 25 mg) en une prise par jour, moxonidine 0,4 mg/jour, rosuvastatine 10 mg/jour, ainsi qu'une insulinothérapie à base de deux injections quotidiennes d'insuline prémixée Biaspart 30. Depuis plusieurs semaines, la patiente signale une asthénie croissante et remarque également la nette majoration d'œdèmes des membres inférieurs. Elle signale une dyspnée d'effort, de même qu'une orthopnée et des palpitations.

La mise au point hospitalière permettra de confirmer la fibrillation auriculaire permanente.

L'échographie cardiaque trans-thoracique et l'échographie trans-oesophagienne révéleront l'existence d'une masse vascularisée intra-atriale droite dont les mensurations sont de 39 x 50 mm (Figure 1). La résonance magnétique

- (1) Professeur de Pharmacologie clinique, Chef de clinique, (2) Médecin assistant, Service de Diabétologie, Nutrition et Maladies métaboliques, CHU de Liège, Site Sart Tilman, Liège, Belgique.
(3) Professeur ordinaire, Chef du Service d'Anatomie pathologique, CHU de Liège, Site Sart Tilman, Liège, Belgique.
(4) Chef de clinique, Service de Chirurgie cardio-vasculaire, CHU de Liège, Site Sart Tilman, Liège, Belgique.
(5) Chef de clinique, Service de Cardiologie, CHU de Liège, Site Sart Tilman, Liège, Belgique.

nucléaire (RMN) confirme une masse de 52 mm de plus grand axe au niveau de l'oreillette droite, accolée au septum interauriculaire, avec une faible mobilité et dont le rehaussement précoce est décrit «en grappe» et au temps tardif «en motte» (Figure 2). Une exérèse chirurgicale et une analyse anatomopathologique de la tumeur seront réalisées. Les différents prélèvements ont montré une tumeur peu différenciée, siège d'une activité mitotique élevée. L'examen immuno-histochimique plaide en faveur du diagnostic de carcinome peu différencié (Figure 3). Il ne permettra pas, cependant, d'en préciser l'origine. Malheureusement, l'état clinique de la patiente se dégradera et elle décèdera, ce qui ne permettra pas de compléter les investigations pour permettre de préciser la nature de la tumeur et son caractère primitif ou secondaire. Une autopsie n'a pu être réalisée.

DISCUSSION

Lors de la découverte de la masse intracardiaque, l'hypothèse d'un myxome a été évoquée étant donné qu'il s'agit de la tumeur cardiaque la plus fréquente (1). Néanmoins, la patiente avait bénéficié d'une échographie cardiaque de contrôle 18 mois auparavant par le même opérateur qui n'avait mis en évidence aucune anomalie structurelle particulière. L'évolutivité rapide permettait donc de mettre en doute le diagnostic de myxome dont la croissance est souvent moins rapide. L'hypothèse d'un thrombus intracardiaque pouvait être écartée compte tenu de la description de la lésion vascularisée aux différents examens d'imagerie, mais également par sa probabilité plus faible en raison du fait que la patiente était correctement anticoagulée.

Les tumeurs cardiaques peuvent être primitives (bénignes ou malignes) ou métastatiques (malignes) (2). Le myxome, tumeur primitive bénigne, est le type le plus fréquent (3). Les tumeurs cardiaques peuvent se développer à partir de n'importe quel tissu cardiaque (4). Elles peuvent entraîner des obstacles au bon fonctionnement valvulaire gênant le remplissage ou l'éjection des différentes chambres cardiaques, des accidents thrombo-emboliques, des troubles du rythme ou un envahissement péricardique. Le diagnostic repose essentiellement sur l'échocardiographie complétée par une biopsie. L'imagerie par RMN ou tomodensitométrie cardiaque complète la mise au point et le bilan d'extension. L'exérèse chirurgicale représentée, habituellement, le traitement des

tumeurs bénignes; les récives sont possibles. Le traitement des métastases cardiaques dépend du type tumoral et de l'origine de la tumeur; le pronostic est, en général, mauvais.

A l'autopsie, on découvre une tumeur cardiaque primitive chez < 1/2.000 personnes. Les métastases tumorales sont 30 à 40 fois plus fréquentes que les tumeurs primitives (4). Les tumeurs cardiaques primitives naissent habituellement du myocarde ou de l'endocarde; elles peuvent également se développer sur les valvules, dans le tissu conjonctif cardiaque ou le péricarde.

CONCLUSION

Ce cas clinique permet de rappeler l'existence, non anecdotique, de tumeurs cardiaques dont la nature primaire ou secondaire n'est pas toujours facile à préciser. L'échocardiographie et les plus récentes techniques d'imagerie cardiaque permettent d'évoquer le diagnostic et l'étiologie tumorale de la masse cardiaque. Cependant, la nature exacte ne pourra être formellement identifiée que par l'analyse anatomopathologique. Dans le cas présent, il ne fut malheureusement pas possible d'obtenir davantage d'explorations afin de déterminer la nature de la tumeur compte tenu de l'évolution péjorative de la patiente aboutissant à son décès.

BIBLIOGRAPHIE

1. Reynen K.— Frequency of primary tumors of the heart. *Am J Cardiol*, 1996, **77**, 107.
2. Straus R, Merliss R.— Primary tumor of the heart. *Arch Pathol (Chic)*, 1945, **39**, 74.
3. Hoffmeier A, Sindermann JR, Scheld HH, Martens S.— Cardiac tumors - diagnosis and surgical treatment. *Dtsch Arztebl Int*, 2014, **111**, 205-211.
4. Lam KY, Dickens P, Chan AC.— Tumors of the heart. A 20-year experience with a review of 12,485 consecutive autopsies. *Arch Pathol Lab Med*, 1993, **117**, 1027-1031.

Les demandes de tirés à part sont à adresser au Dr R.P. Radermecker, Service de Diabétologie, Nutrition et Maladies métaboliques, CHU de Liège, Site Sart Tilman, 4000 Liège, Belgique.
Email : regis.radermecker@chu.ulg.ac.be