

COMMENT JE TRAITE...

LA RECONSTRUCTION DU NEZ

L. RENWART (1), J-L. NIZET (2)

RÉSUMÉ : Les pertes de substance du nez sont une pathologie fréquente en chirurgie plastique, principalement après l'exérèse d'un cancer de la peau. Les résultats de la reconstruction nasale doivent répondre à des exigences esthétiques et fonctionnelles élevées. Une analyse minutieuse de la perte de substance est impérative pour évaluer les déficits anatomiques et esthétiques. Toute perte osseuse, cartilagineuse ou de la muqueuse doit être restaurée. Les lambeaux locaux permettent de couvrir les pertes de substances limitées. Le lambeau frontal est le lambeau de référence pour les plaies complexes.

MOTS-CLÉS : *Reconstruction du nez - Cancer de la peau - Lambeau - Lambeau frontal*

INTRODUCTION

La reconstruction du nez constitue un chapitre très vaste recouvrant des situations qui varient en fonction de l'étiologie, du terrain, de la topographie, de l'étendue et de la profondeur de la lésion.

L'étiologie tumorale est la plus rencontrée en pratique clinique. Aussi, les personnes atteintes d'un cancer du visage sont doublement inquiètes : d'une part, à cause de la maladie, et d'autre part, à cause du préjudice esthétique.

Heureusement, la chirurgie réparatrice a fait beaucoup de progrès ces dernières années, autorisant des reconstructions proches de la normale.

Par sa localisation centrale et son relief en trois dimensions, la reconstruction du nez est particulièrement délicate. Elle doit répondre à de hautes exigences esthétiques et fonctionnelles et fait appel à un chirurgien spécialiste qui allie une maîtrise des indications techniques à un sens artistique développé.

ANATOMIE

Le nez est recouvert de peau, d'une fine couche de graisse sous-cutanée et du muscle nasalis. Il repose sur une charpente ostéocartilagineuse composée par les os propres, les

HOW I TREAT... NASAL RECONSTRUCTION

SUMMARY : Reconstruction of the nose is a common condition in plastic surgery, mainly after skin cancer excision. Outcomes must meet high aesthetic and functional requirements. This necessitates a thorough analysis of the defect to assess the anatomical and aesthetic deficits. Any loss of bone, cartilage or mucosa needs to be replaced. Small defects can be resurfaced by local flaps. The forehead flap remains the gold standard for complex defect.

KEYWORDS : *Nose reconstruction - Skin cancer - Flap - Forehead flap*

cartilages latéraux et les cartilages alaires qui définissent la pointe et la columelle.

Les ailes narinaires ne contiennent pas de cartilage, mais sont soutenues par une couche compacte de tissus fibro-adipeux. Le septum est une lame ostéocartilagineuse verticale médiane qui sépare les deux cavités nasales et apporte le soutien au dorsum et à l'angle septal. Le nez est tapissé par un épithélium épidermoïde au niveau des vestibules et par la muqueuse nasale en interne (figure 1).

DIAGNOSTIC DE LA PERTE DE SUBSTANCE

La mise au point initiale doit évaluer la perte de substance (PDS), l'étiologie, les traitements antérieurs et la santé globale du patient.

La première étape établit un diagnostic précis de la PDS dont la topographie, l'étendue et la profondeur sont les éléments clés.

Cette analyse précise de la PDS évalue la plaie selon deux aspects, anatomique et esthétique.

- L'analyse anatomique examine plan par plan (peau, support cartilagineux, muqueuse interne) l'étendue du déficit.

- La topographie correspond à l'analyse esthétique et se réfère à l'anatomie artistique du nez décrite par Burget et Menick (1). La pyramide nasale est divisée en neuf sous-unités esthétiques : le dorsum (A), les deux faces latérales (B), les deux ailes narinaires (C), les deux triangles mous (D), la columelle (E) et la pointe de nez (F) (figure 2).

L'examen clinique se poursuit au niveau du visage à la recherche de sites donneurs poten-

(1) Chef de Clinique adjoint, (2) Chef de Service, Service de Chirurgie plastique et maxillo-faciale, CHU Liège, Belgique.

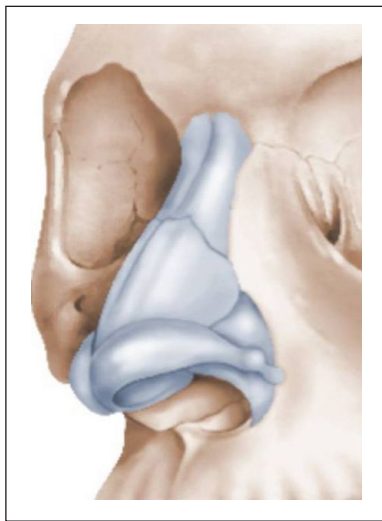


Figure 1. Anatomie ostéo-cartilagineuse du nez.

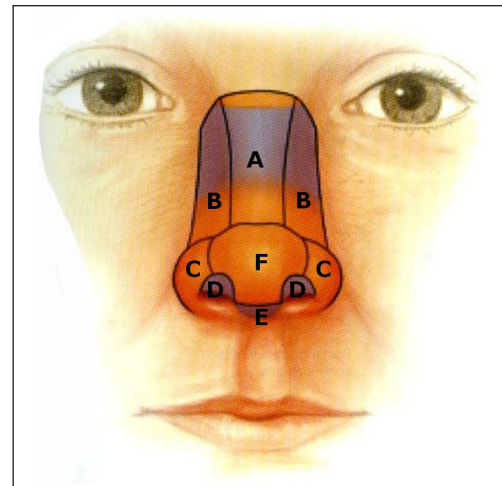


Figure 2. Sous-unités esthétiques selon Burget et Menick. (A) dorsum, (B) faces latérales, (C) ailes narinaires, (D) triangles mous, (E) columelle et (F) pointe de nez.

tiels (joue, front, ...) ou, au contraire, de cicatrices de chirurgies antérieures.

Que l'étiologie soit traumatique, carcinologique, ischémique ou infectieuse, il convient de s'assurer que l'élément causal est sous contrôle et d'intégrer dans le plan de reconstruction global, en particulier en oncologie, le risque de récurrence.

Enfin, la mise au point se complète par la recherche, dans les antécédents du patient, de facteurs pouvant influencer les choix thérapeutiques : radiothérapie antérieure, limites à l'anesthésie, tabagisme actif,...

RECONSTRUCTION

GÉNÉRALITÉS

Avant d'envisager les modalités techniques, il convient de rappeler deux grands principes de la reconstruction nasale.

Le premier est d'examiner les caractéristiques (coloration, texture, épaisseur) de chaque tissu et de le remplacer par son meilleur équivalent. Les meilleurs équivalents sont souvent locaux ou régionaux.

Le second est de respecter les sous-unités esthétiques. Au niveau des surfaces convexes de la pointe et des ailes du nez, il est souvent préférable d'étendre l'exérèse tissulaire à la totalité de la sous-unité esthétique. Ce sacrifice tissulaire permet de reconstruire entièrement la sous-unité et de placer ainsi les cicatrices dans une dépression entre deux sous-unités afin d'optimiser leur camouflage (1, 2)

COUVERTURE CUTANÉE (3-9)

Les deux régions nasales supérieure et inférieure posent des problèmes de couverture cutanée très différents. Ils sont généralement simples pour les deux tiers supérieurs où la laxité cutanée est plus importante. A l'inverse, la pointe, les ailes narinaires et la columelle nécessitent plus de rigueur et d'expérience dans la sélection des techniques.

CICATRISATION DIRIGÉE

Elle peut donner des résultats satisfaisants pour des petites PDS superficielles. La meilleure indication est la région du canthus interne.

SUTURE DIRECTE

Elle est possible pour les PDS de maximum un centimètre au niveau du dorsum et des murs latéraux, principalement chez les personnes âgées où il existe un excès cutané relatif.

Au niveau de la pointe, elle a tendance à déformer le bord libre narinaire.

GREFFE DE PEAU TOTALE

Une greffe de peau totale contient de l'épiderme et du derme. Elle résiste à la contraction, a une texture et une pigmentation similaire à la peau normale et nécessite un lit sain, bien vascularisé pour survivre.

Le defect idéal pour une greffe de peau est inférieur à une unité esthétique; il doit être superficiel avec, si possible, préservation du muscle sous-jacent.

Il doit être distant des bords libres narinaires et localisé au niveau d'une zone où la couverture cutanée est fine.

La zone donneuse de choix est la peau pré-auriculaire dont la couleur est meilleure que celle de la région rétroauriculaire qui est plus généreuse en surface. La greffe de peau totale frontale donne de bons résultats également.

Le risque de dyschomie chez le sujet jeune donne avantage au lambeau.

LAMBEAUX

Un lambeau est une entité tissulaire qui possède sa vascularisation propre.

Toute PDS large et profonde nécessite une reconstruction par lambeau.

L'arsenal thérapeutique fait appel à des lambeaux locaux (nez) et loco-régionaux (joue, front) pour une meilleure correspondance en texture et couleur.

Le nombre de lambeaux décrits est innombrable. La taille de cet article nous limite à la description des plus fréquents.

1. Partie supérieure du nez

- *Lambeau frontoglabellaire (figures 3 a à c)*

Il recrute la peau glabellaire excédentaire. Sa rotation permet de couvrir des défauts cutanés du dorsum et des murs latéraux allant jusqu'à un centimètre.

2. Partie inférieure du nez

- *Lambeau bilobé (figures 4 a à d)*

Le lambeau bilobé répond à un dessin géométrique bien précis. Il permet de reconstruire des PDS de la pointe et de la partie antérieure de l'aile du nez de 15 mm maximum. La maîtrise de cette plastie locale est capable de satisfaire les exigences esthétiques très hautes en une opération.

- *Lambeau nasogénien (figures 5 a à f)*

Le sillon nasogénien sépare la joue de la partie caudale du nez et des lèvres supérieure et inférieure. La peau jugale, externe au sillon, est redondante et permet généralement le transfert de lambeau de grande taille pour la reconstruction narinaire. De plus, la fermeture du site donneur place la cicatrice dans un sillon naturel qui optimise le camouflage de la cicatrice. Il s'agit d'un lambeau à pédicule transitoire.

Le pédicule du lambeau surplombe le sillon narinaire préservant ainsi cette jonction impor-

tante entre les unités esthétiques du nez, de la joue et de la lèvre supérieure.

Trois semaines après le transfert initial (délai nécessaire à la revascularisation par l'extrémité distale du lambeau), le lambeau est sevré de son pédicule et l'extrémité proximale du lambeau est sculptée et intégrée à la PDS narinaire.

- *Lambeau paramédian frontal (10-12) (figures 6 a à h)*

Grâce à sa qualité cutanée, sa riche vascularisation et sa taille, le front est considéré comme le site donneur idéal pour la reconstruction du nez.

Un lambeau paramédian frontal est indiqué pour toute PDS profonde supérieure à 1,5 centimètre ou intéressant la région columellaire. Il est vascularisé par l'artère supratrochléaire qui émerge de l'orbite à plus ou moins deux centimètres de la ligne médiane et dont le trajet correspond à la tangente au bord médial du sourcil.

L'axe du lambeau est vertical, centré sur les vaisseaux supratrochléaires. Sa base est étroite dans la région glabellaire (1,5 mm) permettant une fermeture directe de la portion inférieure du site donneur.

La partie supérieure est généralement laissée en cicatrisation dirigée. Comme le lambeau nasogénien, il s'agit également d'un lambeau à pédicule transitoire qui nécessite la section du pédicule après trois semaines.

Dans les cas extrêmes, le lambeau paramédian permet de reconstruire entièrement le revêtement cutané du nez.

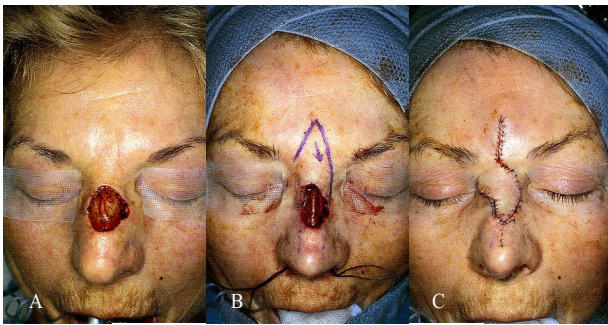
CHARPENTE NASALE (4, 13)

Les os propres du nez, les cartilages latéraux, les cartilages alaires, le septum et le tissu fibro-dipeux alaire apportent soutien et contour du nez normal.

En cas d'exérèse, cette couche de soutien intermédiaire doit être restaurée pour donner forme aux revêtements internes et externes et contrecarrer les forces de la rétraction cicatricielle, de l'œdème et de la tension cutanée.

Bien que les narines ne contiennent pas de cartilage, une PDS significative nécessite l'incorporation d'un cartilage qui s'opposera au collapsus lors de l'inspiration. Les caractéristiques du cartilage (volume, forme, maléabilité), de la plaie, et la disponibilité des sites donneurs détermineront le choix du support.

Les greffes cartilagineuses proviennent de trois sites : costal, septal et auriculaire.



Figures 3 a-b-c. Lambeau fronto-glabellaire.

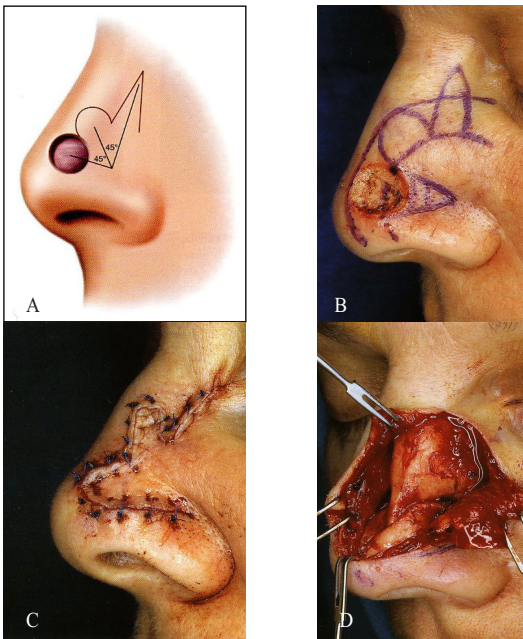
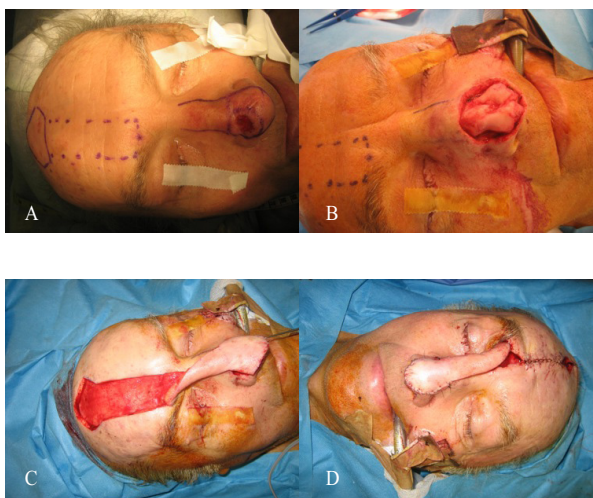


Figure 4 a. Lambeau bilobé : schéma; Figures 5 b-c-d. Perte de substance de 1 x 1 cm reconstruite par lambeau bilobé.



Figures 6. a-b. Lambeau frontal.
a. Carcinome basocellulaire;
b. Exérèse élargie à la sous-unité esthétique (pointe du nez);
c-d. Transfert du lambeau au niveau du nez.

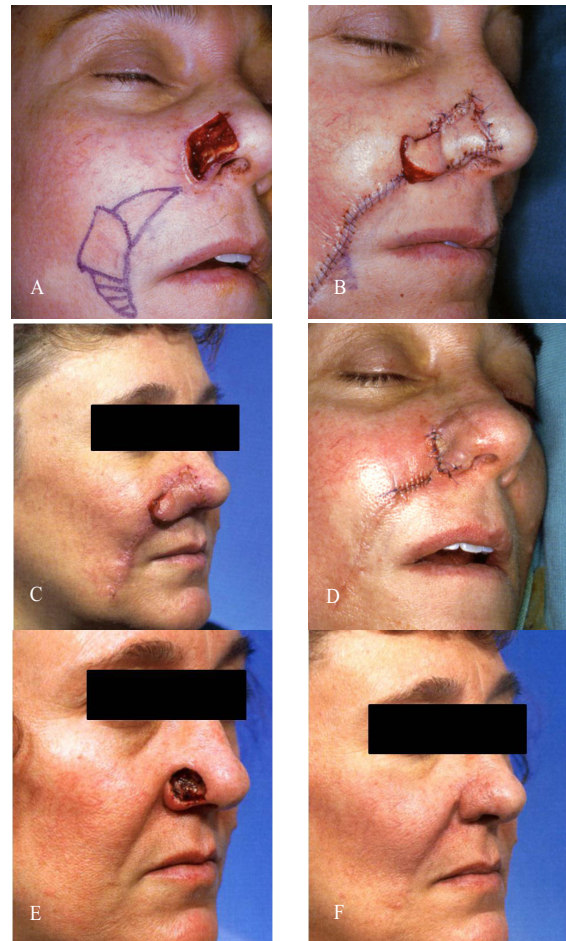
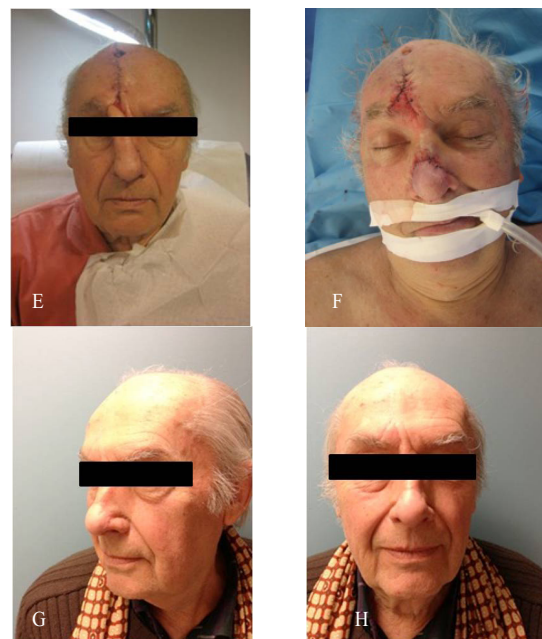
Figure 5 a. Dessin préopératoire; 5 b. Lambeau transféré sur la perte de substance nasinaire; 5 c. Aspect du lambeau avant sevrage de son pédicule; 5 d. Aspect du lambeau après sevrage de son pédicule; 5 e-f. Résultat pré- et postopératoire.



Figures 6. e-f. Lambeau avant et après sevrage.
g-h. Résultats postopératoires.

Les greffes osseuses sont mieux adaptées à la reconstruction de l'arête nasale. Les sites donneurs sont la crête iliaque, les côtes et le scalp.

REVÊTEMENT INTERNE (4, 13)

Pour reconstruire une PDS transfixiante, il faut, dans le même temps opératoire, bâtir la charpente et la protéger. La muqueuse nasale résiduelle, qu'elle soit vestibulaire ou septale, est la matière première idéale pour sa finesse, sa souplesse et sa totale adaptation fonctionnelle.

Dans les petites PDS endonarinaires, la muqueuse vestibulaire résiduelle peut être avancée vers le bas pour restaurer le bord narinaire.

Lorsque le défaut est plus étendu, un lambeau de muqueuse septale (ipsi- ou contralatéral), peut être mobilisé de la surface du septum et transféré latéralement pour reconstruire le revêtement interne des deux tiers inférieurs de la voute nasale.

CONCLUSION

Le nez est une caractéristique primaire du visage. Sa reconstruction fait appel au chirurgien spécialiste qui établira une analyse minutieuse des déficits anatomiques et esthétiques de la PDS.

Les lambeaux locaux et les greffes de peau permettent de reconstruire les petites plaies superficielles. Le lambeau frontal reste le lambeau de choix pour les reconstructions complexes.

BIBLIOGRAPHIE

1. Burget G, Menick F.— The subunit principle in nasal reconstruction. *Plast Reconstr Surg*, 1985, **76**, 239–247.
2. Rohrich R.J., Griffin J., Ansari M., Beran S., and Potter J.— Nasal reconstruction - Beyond aesthetic subunits : a 15-year review of 1334 Cases. *Plast Reconstr Surg*, 2004, **114**, 1405-1416.
3. Talmant J-C.— Reconstruction partielle et totale, in Encyclopédie Médico-Chirurgicale Ed., Techniques chirurgicales. *Chirurgie Plastique, Reconstructrice et Esthétique*, Elsevier Masson, Paris, 2008, (45-540), 1-35.
4. Baker S.R.— Fundamentals – Bilobe flaps, in Baker S.R. Ed., *Local flaps in facial reconstruction*, Mosby Elsevier, Philadelphia – USA, 2nd Edition, 2007, 189-211.
5. Baker S.R.— Fundamentals – Melolabial flaps, in Baker S.R. Ed., *Local flaps in facial reconstruction*, Mosby Elsevier, Philadelphia – USA, 2nd Edition, 2007, 231-264.

6. Baker S.R.— Fundamentals – Interpolated paramedian forehead flaps, in Baker S.R. Ed., *Local flaps in facial reconstruction*, Mosby Elsevier, Philadelphia – USA, 2nd Edition, 2007, 265-312.
7. Baker S.R.— Reconstruction of facial structures – Reconstruction of the nose, in Baker S.R. Ed., *Local flaps in facial reconstruction*, Mosby Elsevier, Philadelphia – USA, 2nd Edition, 2007, 415-474.
8. Woodard, C. R. and Park S. S.— Reconstruction of nasal defects 1.5 cm or smaller. *Arch Facial Plast Surg*, 2011, **13**, 97-102.
9. Collar, R. M., Ward, P. D. and Baker, S. R.— Reconstructive perspectives of cutaneous defects involving the nasal tip: a retrospective review. *Arch Facial Plast Surg*, 2011, **13**, 91-96.
10. Menick, F. J.— A 10-year experience in nasal reconstruction with the three-stage forehead flap. *Plast Reconstr Surg*, 2002, **109**, 1839-1855; discussion 1856-1861.
11. Menick, F. J.— Nasal reconstruction. *Plast Reconstr Surg*, 2010, **125**, 138e-150e.
12. Menick, F. J.— Practical details of nasal reconstruction. *Plast Reconstr Surg*, 2013, **131**, 613e-630e.
13. Burget G, Menick F.— Nasal support and lining: The marriage of beauty and blood supply. *Plast Reconstr Surg*, 1989, **84**, 189–202.

Les demandes de tirés à part doivent être adressées au Dr. L. Renwart, Service de Chirurgie plastique et maxillo-faciale, CHU Sart Tilman, 4000 Liège 1, Belgique.
Email : lrenwart@chu.ulg.ac.be