

# LA DERMATOPOROSE, UN «VINTAGE» DE L'ATROPHODERMIE ET DE LA «PEAU TRANSPARENTE»

C. PIÉRARD-FRANCHIMONT (1, 2), J-F. HERMANN (3), T. HERMANN-LÉ (3, 4), J-M. LACHAPPELLE (5), M. LESUISSE (6), G.E. PIÉRARD (7), P. DELVENNE (8)

**RÉSUMÉ :** Le vieillissement de la peau se marque à terme par une atrophodermie, parfois sévère. La corticothérapie, qu'elle soit systémique ou topique, exerce un effet atrophiant qui copie l'effet du grand âge. Cet état d'atrophodermie a été décrit comme la «peau transparente» il y a une quarantaine d'années, et il a reçu plus récemment la nouvelle dénomination de dermatoporse. Il est connu de longue date que cet état entraîne des conséquences cliniques parfois majeures qui conduisent à des lésions diverses sous forme de purpura de Bateman, de cicatrices stellaires, et de plaies faisant suite à des traumatismes mineurs.

**MOTS-CLÉS :** *Atrophodermie - Corticostéroïde - Vieillesse - Dermatoporse*

## CARACTÉRISTIQUES CLINIQUES DE L'ATROPHODERMIE

Une atrophie dermique diffuse s'installe chez la plupart des personnes âgées et chez les sujets plus jeunes qui reçoivent une corticothérapie massive et prolongée, administrée par voie générale. Cette atrophodermie est associée à des altérations des propriétés mécaniques du derme (1). Dans le contexte de cette atrophodermie sénile ou cortisonique, la fragilité vasculaire est particulièrement accrue entraînant de fréquentes lésions de purpura de Bateman (fig. 1). Leur extension peut être imposante et donner lieu à des hématomes disséquants (2). De surcroît, les contraintes mécaniques, même mineures, appliquées sur la peau y provoquent communément des plaies (3). Ces lésions sont occasionnellement réparées par l'édification de

## DERMATOPOROSIS, A VINTAGE FOR ATROPHODERMA AND TRANSPARENT SKIN

**SUMMARY :** Skin ageing occasionally manifests itself at long-term by severe atrophodermia. Systemic or topical corticotherapy exerts an atrophic impact mimicking the effects of old age. Such atrophodermia condition has been described as transparent skin about 40 years ago, and it received more recently the new denomination of dermatoprosis. Such condition stands out in the medical history to induce clinical consequences. They are sometimes prominent introducing diverse lesions such as Bateman purpura, stellate scars and wounds following minor trauma.

**KEYWORDS :** *Atrophodermia - Corticosteroid - Ageing - Dermatoprosis*

foyers de tissu fibrotique dense correspondant cliniquement aux cicatrices stellaires.

D'autres propriétés physiques du tégument sont modifiées au décours de l'atrophodermie. En particulier, il se développe une accentuation de la transparence de la peau, un déficit de l'hydratation de la couche cornée, ainsi que divers troubles pigmentaires selon les localisations et le stade d'évolution du processus d'atrophodermie.

## ALTÉRATIONS DE LA TRAME CONJONCTIVE DERMIQUE

Les propriétés et fonctions mécaniques de la peau lui confèrent assez de résistance pour garantir sa continuité, et assez de souplesse pour épouser étroitement les mouvements du corps (1, 4). Elles sont, pour la majeure partie, déterminées par la nature et l'agencement des fibres conjonctives du derme. La fonction primaire des principales unités de structure que sont les fibres de collagène et les fibres élastiques, est de redistribuer les forces mécaniques dans la peau et de résister à des tensions appliquées dans la direction de leur axe (5).

Dans les premiers temps d'administration de corticostéroïdes, l'aspect histologique du derme apparaît inchangé. Les modifications précoces de la microanatomie du tissu conjonctif surviennent endéans les semaines suivant l'initiation de la corticothérapie systémique ou locale (6-8). Les faisceaux de collagène du derme moyen sont amincis, moins compacts et enchevêtrés (fig. 2 a, b). Les remaniements der-

(1) Chargé de Cours adjoint, Chef de Laboratoire, (4) Consultant Expert Clinique, Unité de Microscopie Electronique, Service de Dermatopathologie, Unilab Lg, CHU de Liège.

(2) Chef de Service, Service de Dermatologie, CHR hutois, Huy.

(3) Dermatologue, Unité de Dermatologie, Centre de Diagnostic, Verviers.

(5) Professeur Emérite, Université Catholique de Louvain, Montigny-Le-Tilleul.

(6) Chef de Service, Service de Dermatologie, CHR de la Citadelle, Liège.

(7) Professeur invité, Laboratoire LABIC, Département des Sciences Cliniques, Université de Liège, et Professeur honoraire, Université de Franche-Comté, Besançon, France.

(8) Professeur, Chef de Service, Unilab Lg, Services de Pathologie et de Dermatopathologie, CHU de Liège.

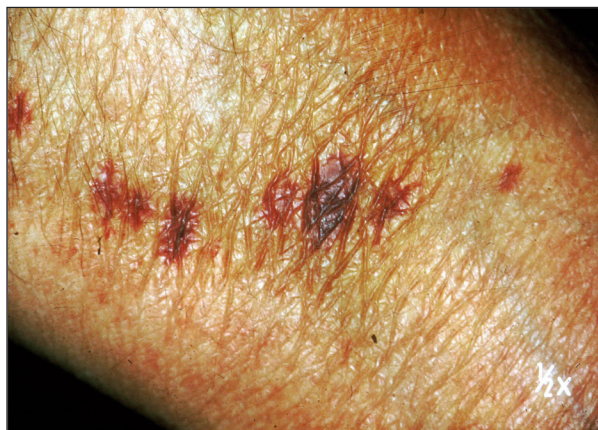

Figure 1. Atrophodermie avec ridules en relief et purpura de Bateman consécutif à des microruptures de vaisseaux sanguins cutanés.

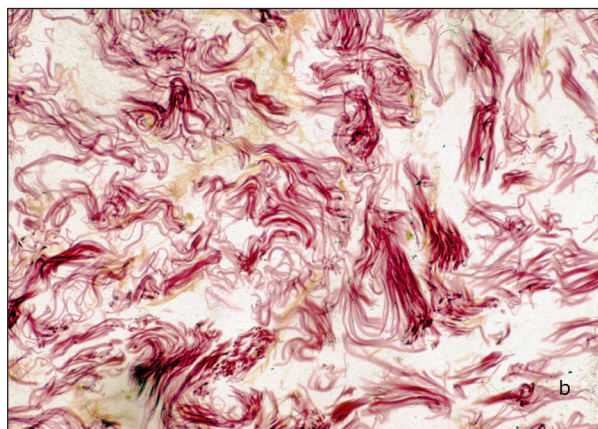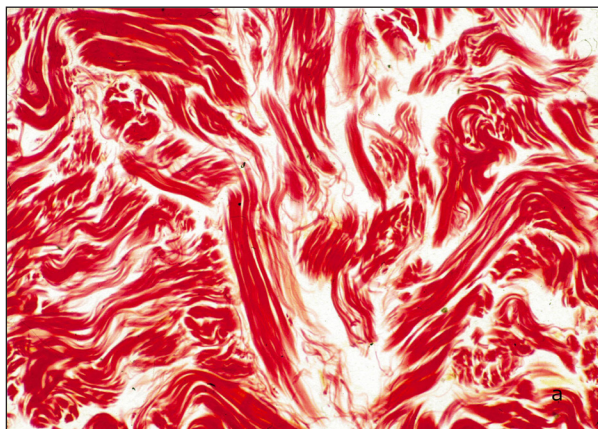


Figure 2. Derme réticulaire coloré au rouge Sirius révélant le collagène fibrillaire.  
a) Derme normal avec faisceaux bien structurés;  
b) Atrophodermie avec dissociation des faisceaux de collagène.

miques s'aggravent lors de la poursuite du traitement (7). Les remodellements produits par les corticostéroïdes au niveau du tissu conjonctif résulteraient principalement d'une inhibition de la synthèse du collagène fibrillaire qui excéderait une éventuelle réduction de sa dégradation par les métalloprotéinases. Les modifications

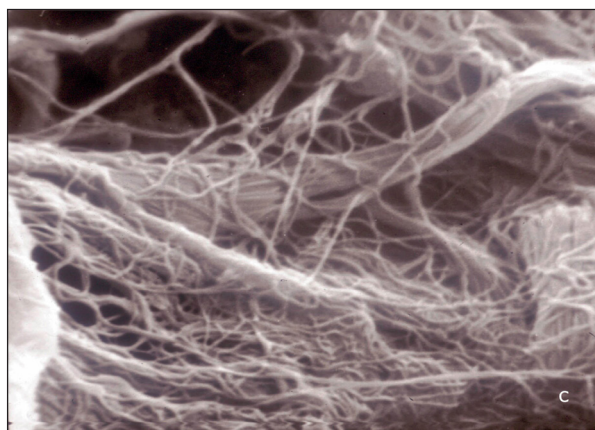
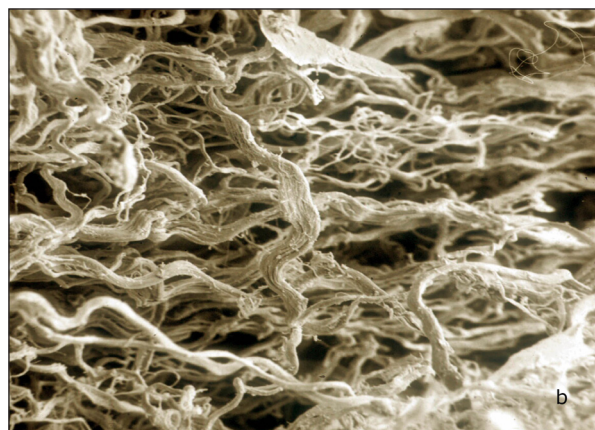
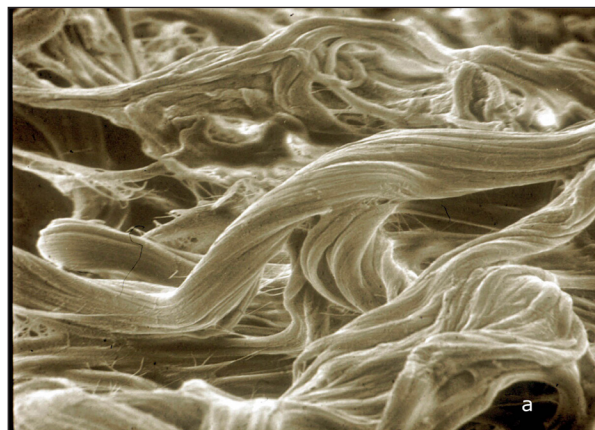


Figure 3. Derme réticulaire en microscopie électronique à balayage.  
a) Derme normal avec faisceaux de collagène bien constitués;  
b) Atrophodermie avec résille fibrillaire;  
c) Atrophodermie avec réseau fibrillaire dispersé.

de la jonction dermo-épidermique sont telles que le relief papillaire s'estompe et que, seules, persistent de discrètes plicatures microvillositaires.

Le tableau histopathologique du derme est orienté vers une image stéréotypée où prédomine une raréfaction, voire une disparition complète, des faisceaux de collagène. Le derme réticulaire, siège du plus important remaniement, est alors occupé par un réseau

lâche de fibres élastiques dans les mailles duquel persiste un feutrage de fines fibres de collagène. Le collagène reconnu histologiquement au trichrome de Masson ne persiste qu'au sein d'une mince bande de tissu conjonctif adventiciel soulignant l'interface dermo-épidermique et l'environnement péri-annexiel.

Les réseaux fibreux sont reconnus en microscopie électronique à balayage. Le premier réseau, qui représente la masse principale du derme intact, est bâti de faisceaux de fibres de collagène (fig. 3 a, b). Leur disposition tridimensionnelle n'est pas régie par le hasard. Dans l'atrophodermie, ces fibres légèrement onduleuses sont disposées en plages minces, parallèles à la surface de l'épiderme (fig. 3 c) au sein desquelles elles s'inscrivent dans des directions privilégiées, parfois orthogonales. Rares sont les fibres qui passent entre les plans superposés. Entre les mailles de ce réseau, se retrouve un feutrage délicat de fines fibres anastomosées et disposées dans les mêmes plans étagés. Des hématies extravasées sont fréquemment observées entre les mailles lâches constituant l'armature de l'atrophodermie. De plus, des dépôts pigmentaires s'accumulent dans certains dendrocytes du derme.

#### ULTRASTRUCTURE DE LA TRAME CONJONCTIVE

L'examen ultrastructural de l'atrophodermie révèle un ensemble d'anomalies. Les diverses modifications sont rencontrées dans le processus de sénescence comme dans l'atrophie induite par les corticostéroïdes (7). Dans les cas les plus sévères, le phénomène majeur consiste en la disparition presque totale du collagène fibrillaire du derme réticulaire (7, 9, 10). Cependant, même dans ces cas extrêmes, des fibres de collagène persistent dans le derme papillaire, périvasculaire et périannexiel, ainsi que dans l'endonèvre. Il en va de même au niveau de la jonction dermo-hypodermique où des gaines très minces de collagène fibrillaire séparent les cellules adipeuses des autres constituants du derme réticulaire.

Les fibres qui deviennent quantitativement prépondérantes dans le derme réticulaire présentent l'ultrastructure typique de fibres élastiques altérées. Elles sont constituées d'une matrice claire, d'amas fusiformes denses disposés parallèlement à leur grand axe et de vésicules dispersées. La surface de ces fibres est couverte de microgranulations et elle est échancrée par des cannelures longitudinales. De nombreux

microfilaments sont présents entre les mailles de ce réseau. Des accumulations de matériel granulo-filamenteux, de densité homogène, peuvent également être présentes en quantité variable selon les échantillons. Ce n'est que très rarement, dans ces cas d'atrophodermie majeure, que des fibrilles présentant une striation transversale périodique de 64 nm typiques du collagène sont identifiables. Le plus souvent isolées, ces fibrilles peuvent également se présenter en petits groupes, sans former cependant de véritables fibres de collagène.

#### RÉVERSIBILITÉ DE L'ATROPHODERMIE

Les cicatrices stellaires constituent des blocs fibrotiques denses enclavés dans l'atrophodermie. Les fibres de collagène sont régulièrement groupées pour former des faisceaux compacts qui sont eux-mêmes tassés les uns contre les autres. De nombreux microfilaments sont associés aux fibres striées de collagène.

Lorsque la corticothérapie est interrompue, des phénomènes de réparation apparaissent après quelques mois, et sont d'autant plus apparents que l'atrophodermie était antérieurement manifeste. Ainsi, le derme périannexiel apparaît nettement plus dense et le collagène fibrillaire s'étend largement vers le compartiment réticulaire. Le phénomène est identique dans les territoires périvasculaires, de l'épinièvre, le derme papillaire et la jonction dermo-hypodermique. Au niveau du derme réticulaire, des fibres de collagène colonisent les mailles du réseau fibreux précédemment dissocié. Des microfilaments élastiques groupés apparaissent identiques à ceux qui sont rapportés dans les tissus conjonctifs jeunes.

#### CONCLUSION

Les anomalies de la structure de l'atrophodermie observées lors de la sénescence et de la corticothérapie, sont consécutives en ordre principal à la disparition progressive du collagène fibrillaire. La sévérité de cette atrophie varie selon la topographie des différents sites cutanés. En effet, dans les cas les plus sévères, la jonction dermo-épidermique, les annexes épithéliales, les vaisseaux et les nerfs restent toujours pourvus d'une gaine de fibres de collagène, alors que le reste du derme réticulaire peut en être complètement dépourvu. Par ailleurs, le développement de cette atrophodermie n'empêche pas la production de foyers de sclérose cicatricielle stellaire. Parallèlement à cette déplétion en collagène, le réseau élastique se

modifie et devient quantitativement prépondérant au niveau du derme réticulaire. Entre les mailles de ce réseau, la matrice extracellulaire non fibrillaire présente des aspects souvent différents de ceux observés dans le derme normal.

La description de l'ultrastructure du tissu conjonctif dermique ne permet pas de distinguer le processus de sénescence de celui de l'atrophodermie induite par la corticothérapie. Cependant, ce qui distingue ces deux processus, c'est leur évolution. Alors que les altérations liées à la sénescence apparaissent irréversibles (7, 11), une récupération peut prendre place après l'arrêt de la corticothérapie. Celle-ci se caractérise notamment par la possibilité de déposer du collagène fibrillaire d'une manière compatible avec la reconstruction d'un derme d'allure normale.

## BIBLIOGRAPHIE

1. Piérard GE, Piérard S, Delvenne P, et al.— In vivo evaluation of the skin tensile strength by the suction method. Coping with hysteresis and creep extension. *Int Scholarly Res Network Dermatol*, 2013, **841217**, doi : 10.1155/2013/841217.
2. Kaya G, Jacobs F, Prins C, et al.— Deep dissecting hematoma : an emerging severe complication of dermatoporosis. *Arch Dermatol*, 2008, **144**, 1303-1308.
3. Kurashige Y, Minemuta T, Nagatani T.— Three cases of sacral pressure ulcers presenting primary dermatoporosis on the forearms. *Case Rep Dermatol*, 2013, **5**, 73-78.
4. Piérard GE.— EEMCO guidance to the in vivo assessment of tensile functional properties of the skin : Part 1 : relevance to the structures and ageing of the skin and subcutaneous tissues. *Skin Pharmacol Appl Skin Physiol*, 1999, **12**, 352-362.
5. Piérard GE.— Microanatomie et propriétés fonctionnelles du tissu conjonctif de la peau. In : Corticothérapie Locale. Ed. Ch. M. Lapière et G.E. Piérard, Publ. Brocades Belga, Bruxelles, 1976, 135-148.
6. Burton JL, Shuster S.— A rapid increase in skin extensibility due to prednisolone. *Br J Dermatol*, 1973, **89**, 491.
7. Hermanns JF.— Etude comparative de l'ultrastructure du derme au cours du vieillissement et de la corticothérapie. In : *Corticothérapie Locale*. Ed. Ch. M. Lapière et G.E. Piérard, Publ. Brocades Belga, Bruxelles, 1976, 149-157.
8. Kirby JD, Munro DD.— Steroid-induced atrophy in an animal and human model. *Br J Dermatol*, 1976, **94**, S111.
9. Kaya G, Saurat JH.— Dermatoporosis : a chronic cutaneous insufficiency/fragility syndrome. Clinicopathological features, mechanisms, prevention and potential treatments. *Dermatology*, 2007, **215**, 284-294.
10. Kaya G.— New therapeutic targets in dermatoporosis. *J Nutr Health Aging*, 2012, **16**, 285-288.
11. Mengeaud V, Dautezac-Vieu C, Josse G, et al.— Prevalence of dermatoporosis in elderly French hospital inpatients : a cross-sectional study. *Br J Dermatol*, 2012, **166**, 442-443.

Les demandes de tirés à part sont à adresser au Pr C. Piérard-Franchimont, Service de Dermatopathologie, CHU de Liège, 4000 Liège, Belgique. Email : claudine.franchimont@ulg.ac.be