

# COMMENT J'EXPLORE...

## Les artères coronaires en 2007 : apports de la tomодensitométrie

L. DAVIN (1), P.J. BRUYÈRE (2), M. LEWIN (2), O. GACH (1), C. MARTINEZ (1), B. GHAYE (2),  
V. LEGRAND (1) L. PIÉRARD (1)

**RÉSUMÉ :** L'imagerie cardiaque a toujours été un défi technique en raison du mouvement continu du cœur. La coronarographie-TDM a bénéficié de grandes avancées techniques au cours des dernières années, grâce à la combinaison d'un temps de rotation rapide du tube à rayons X, le gating ECG et une résolution spatiale submillimétrique. La coronarographie-TDM permet la visualisation de la lumière vasculaire, l'analyse des parois et la détection de sténoses coronariennes. Plusieurs études ont démontré sa haute valeur prédictive négative dans la mise au point de la maladie coronaire. Ainsi, l'évaluation coronaire peut notamment être proposée chez des patients symptomatiques dont les résultats de l'exploration fonctionnelle restent équivoques. Par ailleurs, la coronarographie-TDM permet d'évaluer la perméabilité des pontages aorto-coronaires et le trajet aberrant des artères coronaires. Il existe certaines limitations à l'utilisation de cette technique : la fibrillation auriculaire et autres arythmies restent des contre-indications tandis que des calcifications sévères sont la raison principale d'une qualité d'imagerie dégradée. Les hautes doses d'irradiation contre-indiquent l'utilisation de cette technique pour le dépistage de la maladie coronaire chez les patients asymptomatiques.

**MOTS-CLÉS :** Artères coronaires - Coronarographie - Angiographie - Tomодensitométrie multi-détecteurs

### INTRODUCTION

En 2007, l'évaluation du réseau coronaire repose encore en grande partie sur les résultats de la coronarographie qui reste le «gold standard». Combinée à la quantification de la fonction ventriculaire gauche par la ventriculographie, c'est le classement du patient dans l'une des trois grandes catégories d'atteintes coronaires (mono-, bi- ou tritronculaire) qui détermine les modalités de sa prise en charge. En Europe, 58% des coronarographies sont suivies d'une angioplastie avec, la plupart du temps, implantation d'un stent; les 42% de patients restants sont traités dans la même proportion de manière conservatrice et chirurgicale (1).

L'amélioration du matériel d'angiographie et l'expérience accrue des cardiologues interventionnels ont réduit le risque lié à cette technique et en particulier le risque vital, sans toutefois atteindre le risque nul (2). L'angioplastie coronaire a progressivement concurrencé la chirurgie de pontages aortocoronaires chez la majorité des

**How I investigate... The coronary arteries in 2007 :  
contributions of CT coronary angiography**

**SUMMARY :** Cardiac imaging has always been a challenge because of the continuous movement of the heart. Cardiac computed tomography (CT) has undergone an accelerated progression over the past decade, due to the combination of the high-speed rotation of the X-ray tube, the ECG-gating technique and the infra-millimeter spatial resolution. Multidetector CT allows visualisation of the coronary artery lumen and the detection of coronary stenosis after intravenous injection of contrast medium. Studies have demonstrated a high negative predictive value of CT coronary angiography (CTCA). CTCA may be reasonably used for the assessment of symptomatic patients, especially in the setting of equivocal treadmill or functional testing. Also, CTCA allows assessment of coronary bypass graft patency and recognition of aberrant coronary arteries. Limitations in the use of this technique exist: atrial fibrillation and other cardiac arrhythmias remain a contraindication; severe calcifications are the most frequent reason for impaired assessment of coronary arteries. High radiation doses prohibit the use of this test as a screening tool for asymptomatic patients.

**KEYWORDS :** Coronary arteries - Coronarography - Multidetector Coronary arteriography - CT angiography

patients au point que la coronarographie devient la première étape de l'acte interventionnel (3). Cette tendance pourrait se trouver encore renforcée par l'évaluation du rapport coût/efficacité qui reste encore à déterminer. Ainsi, le rapport bénéfice/risque de la coronarographie a progressivement évolué. Ces dix dernières années, la diminution du risque de l'examen et le bénéfice indirect attendu lié à la revascularisation ont conduit à un essor des actes de coronarographie et d'angioplastie coronaire.

Récemment introduite, la coronarographie par tomодensitométrie multi-barettes (coronarographie-TDM) permet, non seulement l'évaluation de l'anatomie et de la perméabilité des vaisseaux coronaires mais également la caractérisation tissulaire des plaques (4). Ces innovations obligent à examiner leurs sensibilités et spécificités respectives et à déterminer leur place dans la stratégie diagnostique de la maladie coronaire.

Le développement des techniques d'imagerie non invasive et l'amélioration des traitements médicamenteux de l'athéromatose pourraient infléchir l'évolution de la coronarographie conventionnelle, mais surtout conduire à mieux

(1) Service de Cardiologie, CHU Sart Tilman, Liège.  
(2) Service d'Imagerie Médicale, CHU Sart Tilman, Liège.

identifier les patients à haut risque et permettre un dépistage probablement plus précoce d'une maladie coronarienne méconnue, justifiable d'une exploration invasive et d'une revascularisation.

## HISTORIQUE

C'est au début des années 70 que l'ingénieur anglais Hounsfield inventa le concept de la tomographie à densité (TDM) dans l'arsenal de l'imagerie médicale. Dès 1984, la tomographie à canon d'électrons (Electron Beam CT ou EBCT), aujourd'hui quasi disparue, fut introduite comme modalité d'imagerie cardiaque non invasive et, pour la première fois, permit de visualiser les contractions cardiaques et les dépôts de calcium dans les parois des artères coronaires (5, 6). Sa résolution temporelle de 50-100 ms autorisait l'imagerie de l'anatomie cardiaque et des artères coronaires même en présence d'une fréquence cardiaque élevée, mais l'épaisseur de coupe ne pouvait être inférieure à 1,5-3 mm, limitant l'analyse de la lumière des petits vaisseaux.

Au début des années 90, l'avènement de la TDM spiralee permit le déplacement continu du patient au centre de la source de rayons X. La TDM spiralee mono-détecteur permit essentiellement d'obtenir des images cardiaques avec une résolution spatiale accrue, mais une résolution temporelle inférieure à celle de l'EBCT (7).

L'angiographie coronarienne par TDM spiralee multi-barettes (MDCT) est apparue en 1998. L'augmentation de la vitesse d'acquisition du scanner avec 4 (1998) puis 8 (2000) rangées de détecteurs, avec un temps de rotation de 500 ms, permit de réduire la durée d'apnée nécessaire de 30-40 sec à 20-25 sec, tout en couvrant l'entière du volume cardiaque avec de fines coupes (1 mm) (8-11). En 2001, les 16 rangées de détecteurs avec une épaisseur de coupe inférieure au millimètre et un temps de rotation inférieur à 500 msec permirent une amélioration supplémentaire de la résolution spatiale et temporelle pour un temps d'apnée de 20 secondes (12). Enfin, les dernières plates-formes munies de 64 détecteurs, voire d'une double source de rayons X, augmentent encore les capacités de résolutions spatiale et temporelle de la technique (Fig 1).

## TECHNIQUE DE BASE

### UTILISATION DU GATING ECG ET RECONSTRUCTION D'IMAGES

Les artères coronaires sont des vaisseaux de petit calibre, tortueux et en mouvement rapide et donc difficiles à imager. Par conséquent, des résolutions spatiale et temporelle élevées sont

toutes deux requises pour les analyser correctement.

Les artefacts de mouvement causés par les battements cardiaques sont réduits ou annihilés en couplant l'acquisition des données tomographiques à l'ECG qui permet de limiter la reconstruction des images aux parties du cycle cardiaque au cours desquelles les mouvements du cœur sont les moins importants, typiquement durant la diastole. Il existe deux techniques différentes de synchronisation à l'ECG : l'une procédant par gating prospectif qui active le tube à rayons X seulement durant le temps requis pour l'acquisition des images et une autre, basée sur un gating rétrospectif, permettant l'acquisition systolo-diastolique des données tomographiques, avec possibilité de reconstruction *a posteriori* des images dans une phase du cycle cardiaque au choix (13). Cette technique rétrospective, plus fréquemment utilisée, autorise une flexibilité par la position et le choix de la fenêtre temporelle de reconstruction et permet de diminuer les artefacts en relation avec les mouvements des artères coronaires et les extrasystoles par rapport au gating prospectif (Fig. 2) (14).

Rappelons que l'examen doit être réalisé en apnée pour éviter les artefacts respiratoires.

### PRÉPARATION DU PATIENT

La qualité de l'image est inversement proportionnelle à la fréquence cardiaque en raison des artefacts de mouvements (8, 15). La limite supérieure de la fréquence cardiaque pour une image de qualité des artères coronaires se situe entre 65 et 75 battements par minute pour la TDM à 16 rangées de détecteurs. Ceci est un incontestable progrès puisque, pour la TDM à 4 rangées de détecteurs, il fallait se situer sous les 60 battements par minute avec des résultats qui restaient moyens (14, 15). L'utilisation d'un bêtabloquant *per os* ou IV est utile pour réduire le rythme cardiaque et les contre-indications à leur administration doivent donc être identifiées (asthme, bloc AV, insuffisance cardiaque sévère...). Un monitoring adéquat permet d'utiliser l'injection IV titrée de bêtabloquant juste avant l'examen. Les avantages des bêtabloquants sont multiples : réduction d'artefacts de mouvements et rehaussement vasculaire plus élevé par le produit de contraste.

Les problèmes liés aux mouvements des coronaires sont cependant réduits par l'utilisation de la plateforme de dernière génération munie de 64 détecteurs et d'une double source à rayons X, qui permet en théorie de se passer des bêtabloquants.

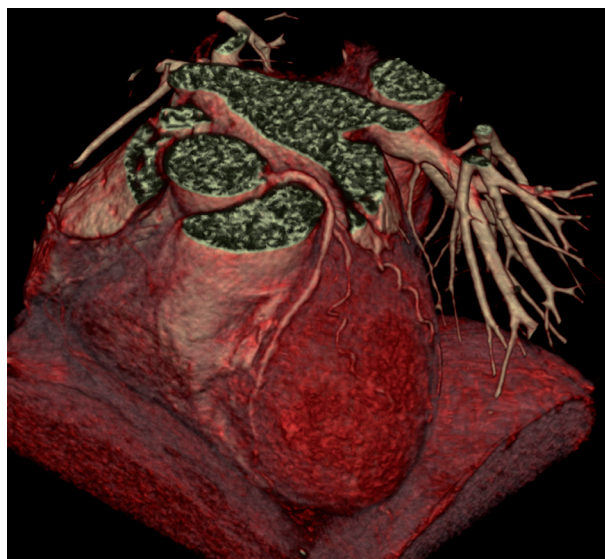
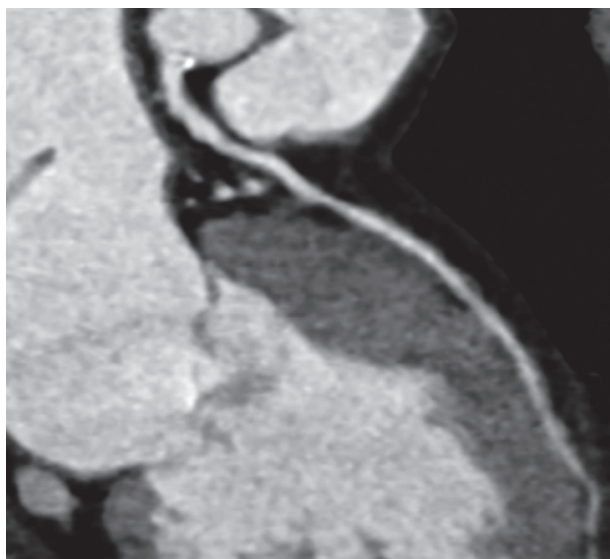


Figure 1 : Corrélation en une reconstruction multiplanaire courbe (a) et une reconstruction tridimensionnelle de type rendu volumique (b) d'une artère coronaire gauche et d'une IVA normales.

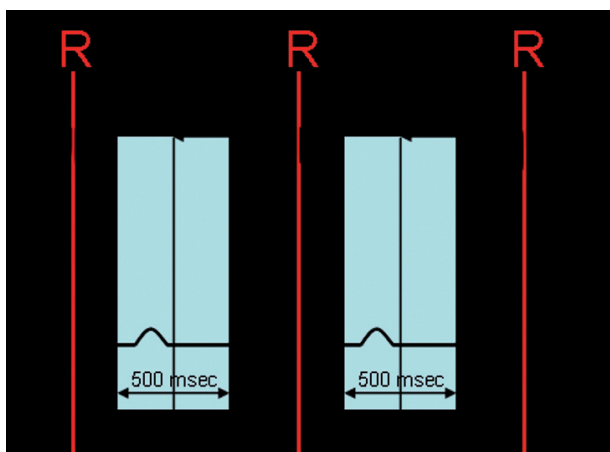


Figure 2 : Principe de l'ECG-Pulsing : réduction de la dose en systole. La dose maximale est délivrée en diastole durant 500 msec (centre à -450 msec de l'onde R).

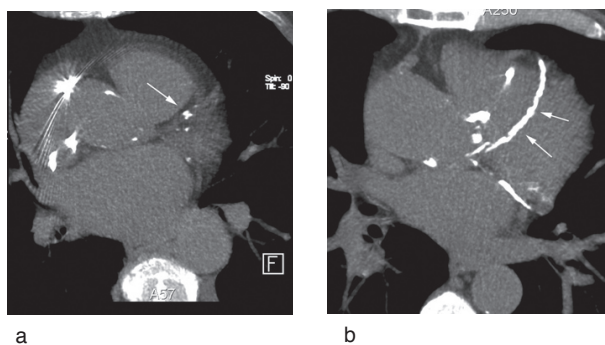
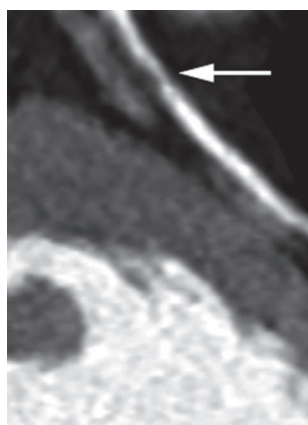
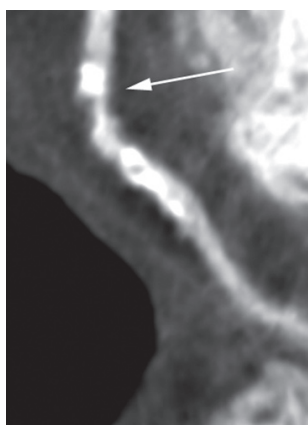


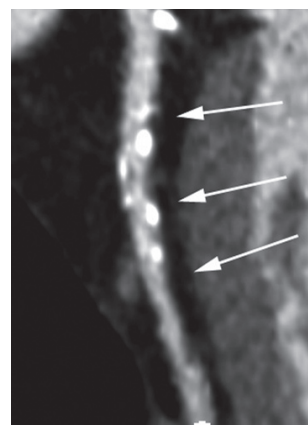
Figure 3 : Score Calcique : images en maximum-intensity-projection acquises sur un scanner à 64 rangées de détecteurs. (a) Calcifications punctiformes (flèche) sur l'IVA et les branches diagonales et la circonflexe (score Agatston faible). (b) Calcifications étendues (flèches) sur l'IVA et la circonflexe (score Agatston élevé).



a

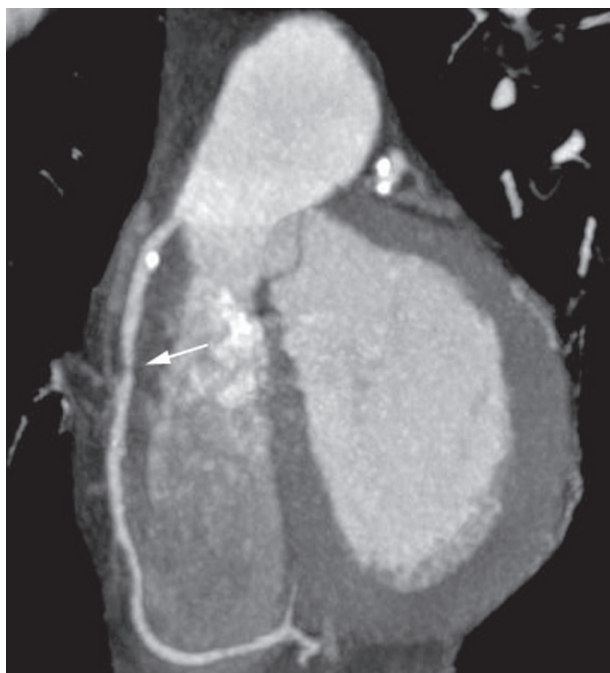


b

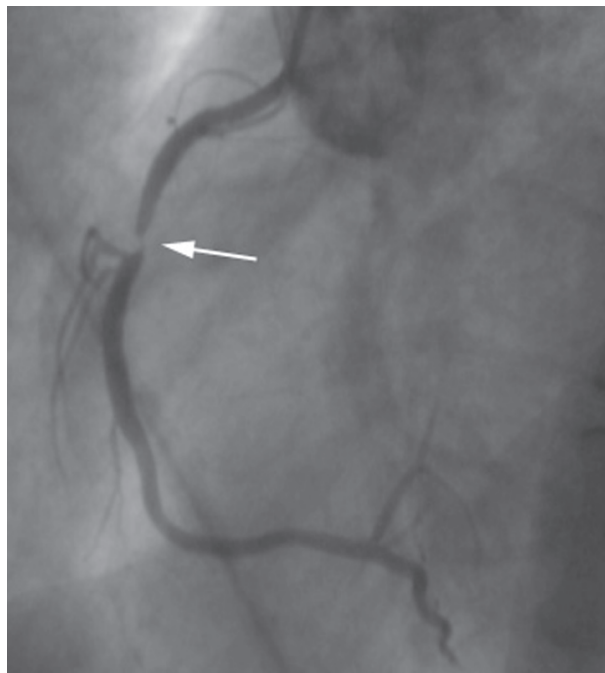


c

Figure 4 : Reconstruction multiplanaire courbe dans l'axe de l'IVA chez 3 patients (a) Plaque lipidique sténosante du segment VII de l'IVA (flèche) (b) Plaque mixte (tissulaire et partiellement calcifiée) sténosante sur le segment VI de l'IVA (flèche) (c) Multiples plaques calcifiées sans sténose significative sur les segments VI et VII de l'IVA (flèches)



a



b

Figure 5 : Coronaire droite : Corrélation coronarographie-TDM *versus* coronarographie éventuelle  
 (a) Image en maximum-intensity-projection acquise sur un scanner à 16 rangées de détecteurs  
 (b) Sténose sub-occlusive focale de la jonction des segments I et II.

TABEAU I : PRINCIPAUX RÉSULTATS DE LA CORONAROGRAPHIE-TDM POUR LA DÉTECTION DE STÉNOSES CORONAIRES

	N	Sens %	Spec %	VPN %	Excl %	Critère de l'étude
<b>4 détecteurs</b>						
Nieman (28)	53	82	93	97	30	Par segment >2mm
Achenbach (16)	64	91	84	98	32	Par artère >2mm
Knez (10)	42	78	98	97	6	Par artère (segment prox, moy)
Vogl (9)	64	75	99	...	...	Par segment
<b>16 détecteurs</b>						
Nieman (29)	59	95	86	97	7	Par artère >2mm
Ropers (30)	77	93	92	97	12	Par artère >1,5mm
Mollet (31)	128	92	95	98	...	Par segment >2mm
Kuettner (32)	72	80	98	97	7	Par segment
Hoffman (33)	33	63-89	95-96	96-97	...	(13 segments prox) Par segment (17 segments prox)
<b>64 détecteurs</b>						
Ropers (34)	82	95	93	99	4	Par artère >1,5mm
Leschka (35)	67	94	97	99	...	Par segment >1,5mm
Raff (36)	70	86	95	98	12	Par segment (tous)
Leber (37)	59	73-88	97	99	...	Par segment (tous)
Mollet (38)	52	99	95	99	2	Par segment (tous)

N : nombre de patients - Sens % : sensibilité - Spéc % : spécificité - VPN % : valeur prédictive négative - Excl % : nombre de segments exclus de l'analyse

## QUANTIFICATION DU DEGRÉ DE CALCIFICATION CORONAIRE

La quantification du degré de calcification coronaire se fait sur une acquisition sans injection de produit de contraste. Elle a d'abord été rapportée avec l'EBCT en utilisant le score d'Agatston. Ce score propose une quantification des calcifications calculée par la multiplication de la surface de chaque lésion calcifiée par son pic de densité (5). La principale limite de ce score d'évaluation consiste dans la variabilité des résultats (16). Certaines études ont montré que le calcul de l'évolution du degré de calcification pourrait refléter l'effet de certains traitements médicamenteux (17). Le suivi à long terme de certaines cohortes de patients a suggéré une valeur pronostique du score d'Agatston pour la prédiction de mort subite cardiaque ou d'infarctus myocardique non fatal chez des patients asymptomatiques à haut risque, mais ces données restent controversées et utilisées surtout aux Etats-Unis (18).

L'étendue des calcifications coronaires est un marqueur de la probabilité du nombre total de plaques potentiellement instables (19) et est associée à une probabilité plus élevée d'un événement coronarien, même si la relation est non linéaire et non site spécifique (Fig. 3) (20). Cependant, la simple présence de calcium dans une plaque n'est pas un indicateur de vulnérabilité de cette plaque. Par ailleurs, même s'il est associé à une atteinte coronaire moins fréquente, un score calcique faible, voire nul, n'est pas une garantie que le vaisseau est indemne de toute lésion d'athérosclérose, notamment de plaque vulnérable (21).

## ANALYSE DE LA PLAQUE CORONARIENNE

La formation de la plaque d'athérosclérose débute par l'infiltration sous-endothéliale de monocytes circulants qui se différencient en macrophages dans l'intima et deviennent des «cellules spumeuses» après avoir phagocyté des LDL oxydés. La plaque fibroathéromateuse se caractérise par un noyau nécrotique, constitué de débris extracellulaires riches en graisse, recouvert d'une épaisse cape composée de fibres collagènes et de cellules musculaires lisses. Les cellules spumeuses et des vaisseaux sanguins formés par néo-angiogenèse entourent le noyau nécrotique et participent à la composition de cette plaque athéromateuse stable.

Sous l'influence des facteurs de croissance, la migration et la prolifération des cellules musculaires lisses vont conduire à l'augmentation du volume de cette plaque pouvant progressivement

limiter le flux sanguin. Néanmoins, au début de l'évolution de la maladie coronarienne, l'artère coronaire développe un processus de «remodeling positif» caractérisé par un épaississement de la paroi vasculaire, le diamètre de la lumière du vaisseau restant inchangé (22). A l'inverse, la plaque peut présenter des caractéristiques morphologiques et cellulaires qui la rendent instable ou mieux vulnérable : large noyau nécrotique, cape fibreuse fine, pauvre en cellules musculaires lisses. Ces modifications structurelles sont dépendantes d'équilibres perturbés au sein de la plaque entre influence pro- anti-inflammatoire et activité protéolytique médiée par les métalloprotéinases (18).

La rupture d'une plaque instable conduira à la formation d'un thrombus occlusif ou non, responsable d'un syndrome coronarien aigu.

Plusieurs études combinant échographie endocoronaire (IVUS) et analyse histologique ont démontré que des plaques vulnérables sont présentes même en l'absence de sténose coronarienne de haut grade lors de l'examen coronarographique conventionnel. En effet, la coronarographie conventionnelle, technique de projection du rayonnement X en deux dimensions, visualise la lumière coronaire opacifiée par le contraste; elle peut donc sous-estimer la présence d'une athérosclérose et est incapable de détecter un remodeling positif (signe précoce de coronaropathie). En outre, la «vulnérabilité» n'est pas mise en évidence par l'angiographie conventionnelle et seules, à l'heure actuelle, l'IVUS et la coronarographie-TDM permettent l'analyse de la paroi vasculaire.

*A contrario*, la coronarographie-TDM avec injection intraveineuse de produit de contraste permet, non seulement de détecter des lésions coronariennes significatives, mais également d'identifier des plaques calcifiées ou non (23). Il a été suggéré que l'atténuation, en unités Hounsfield des composants des plaques non calcifiées, identifie la présence et la distribution des lipides ou du tissu fibrotique au sein de la plaque et pourrait ainsi identifier la nature vulnérable de cette plaque (23, 24). Plusieurs études comparant l'IVUS et la coronarographie-TDM ont permis de classer les lésions coronaires en fonction des densités en «molle» (lipidique), intermédiaire (fibrotique) et dense (calcifiée) (Fig. 4, 5) (25).

## QU'EN EST-IL DE L'EXPOSITION AUX RADIATIONS IONISANTES (RAYONS X) ?

Il importe de limiter la dose d'irradiation de la coronarographie-TDM. Des valeurs aussi éle-

vées que 10,9 mSv chez l'homme et 13mSv chez la femme ont été rapportées (26).

Une diminution peut être actuellement obtenue en adaptant le protocole d'acquisition de la TDM via une modulation de l'émission des rayons X couplée à l'ECG, ce qui peut diminuer significativement l'exposition aux radiations du patient de 30 à 80% pour les fréquences cardiaques basses (14). La nouvelle technologie double source de rayons X peut encore modifier cette approche, la dose d'irradiation diminuant lorsque la fréquence cardiaque augmente. L'irradiation nécessaire à une coronarographie diagnostique reste inférieure (5mSv). Elle reste néanmoins opératoire et «patient» dépendante.

### INDICATIONS DE LA CORONAROGRAPHIE-TDM

La rapidité des progrès technologiques de la tomodensitométrie entraîne un décalage important avec la publication des études dans la littérature (26). De récentes études (Tableau I) confirment des sensibilités entre 95 et 99% et des spécificités entre 93 et 96% pour la détection de sténoses coronaires pour le CT scanner muni de 64 rangées de détecteurs.

Les conclusions suivantes peuvent être dressées en 2007 et se basent surtout sur les études utilisant les TDM à 16 rangées de détecteurs (26) :

- La haute valeur prédictive négative d'une maladie coronarienne permet, en particulier chez des patients avec une probabilité faible ou modérée de maladie coronarienne, de tirer bénéfice de ce type d'investigation par coronarographie TDM (Recommandation de classe 2a, niveau d'évidence B).
- La présence d'une localisation anatomique anormale d'une artère coronaire peut être précisée par l'analyse en 3 dimensions (classe 2a, niveau d'évidence C).
- La mesure des calcifications coronaires par TDM peut être proposée aux patients avec douleur thoracique, ECG normal et enzymologie cardiaque négative et pour lesquels une meilleure stratification du risque cardiovasculaire est recherchée (classe 2b, niveau d'évidence B).
- Le suivi de la perméabilité des pontages aorto-coronaires peut être obtenu par cette technique. Cependant, certaines difficultés peuvent être rencontrées en présence d'artéfacts liés aux clips métalliques (classe 2b, niveau d'évidence C).

- L'analyse en coupe de la paroi vasculaire artérielle coronaire pour l'identification, la caractérisation et la quantification des lésions d'athérosclérose non significatives, mais potentiellement instables, est un aspect prometteur, mais pas encore d'actualité en pratique clinique (classe 3, niveau d'évidence C).

- Le diagnostic de resténose intra-stent dépend du type de stent, de sa taille et de la performance technologique du scanner et le suivi de la perméabilité des stents n'est pas actuellement recommandé par cette technique (classe 3, niveau d'évidence C).

### LIMITES DE L'IMAGERIE CORONAIRE PAR CT SCANNER

Les inconvénients bien connus de la coronarographie-TDM comprennent les artéfacts de mouvements et les calcifications coronaires sévères responsables d'un effet «blooming», augmentant de manière artéfactuelle leur volume et rendant difficile l'analyse de la plaque.

La qualité de l'image peut aussi être dégradée par un rythme cardiaque irrégulier, notamment la fibrillation auriculaire qui reste une contre-indication pour le modèle 16 barrettes alors que la résolution temporelle des CT scanners à 64 barrettes permettrait une évaluation des artères coronaires lors d'un rythme cardiaque supérieur à 80/min, voire irrégulier.

Plusieurs autres limites de la coronarographie-TDM doivent être mentionnées. L'investigation de vaisseaux de petit diamètre peut mener à des résultats erronés, parfois faussement positifs tandis que des calcifications coronariennes étendues peuvent interférer avec la détection des sténoses d'artère coronaire générant des discordances par rapport à la coronarographie conventionnelle (faux négatifs et faux positifs). De plus, la cinétique de rehaussement vasculaire par le produit de contraste ne peut être évaluée en temps réel, à l'inverse de la coronarographie conventionnelle. Les limites de la coronarographie-TDM ne permettent pas la visualisation des détails, comme les vaisseaux de collatéralité, la direction du remplissage des artères coronaires et la qualité de perfusion tissulaire myocardique. Il existe cependant des perspectives encourageantes comme ont pu le révéler certaines études qui ont étudié l'apport de la coronarographie-TDM dans l'étude de la viabilité myocardique comparée à l'IRM cardiaque (27).

## CONCLUSION

L'imagerie cardiaque a toujours été un défi technique en raison du mouvement continu du cœur. La combinaison d'un temps de rotation rapide du tube à rayons X, le gating ECG et la résolution spatiale inférieure au millimètre des coupes se sont révélés d'une grande importance pour l'amélioration de la qualité des images de la coronarographie-TDM. Actuellement, les bénéfices et les indications pour l'intégration de la TDM dans l'algorithme diagnostique de la maladie coronarienne sont en cours d'analyse. En pratique clinique, des indications sont actuellement reconnues par les experts et font partie intégrante de notre expérience quotidienne. La coronarographie-TDM n'est actuellement pas recommandée en pratique clinique courante pour déterminer la progression des sténoses coronariennes chez les patients avec maladie coronarienne connue, angor typique ou ischémie myocardique formellement identifiée lors d'un test fonctionnel. Ces patients bénéficieront plus d'une approche par cathétérisme cardiaque avec l'option d'une éventuelle intervention percutanée coronaire dans le même temps.

## BIBLIOGRAPHIE

1. Lenzen MJ, Boersma E, Bertrand ME, et al.— Management and outcome of patients with established coronary artery disease : the Euro Heart Survey on coronary revascularization. *Eur Heart J*, 2005, **26**, 1169-1179.
2. Devlin G, Lazzam L, Schwartz L.— Mortality related to diagnostic cardiac catheterization. The importance of left main coronary disease and catheter induced trauma. *Int J Card Imaging*, 1997, **13**, 379-384, discussion 385-376.
3. Serruys PW, Unger F, Sousa JE, et al.— Comparison of coronary-artery bypass surgery and stenting for the treatment of multivessel disease. *N Engl J Med*, 2001, **344**, 1117-1124.
4. Fayad ZA, Fuster V, Nikolaou K, Becker C.— Computed tomography and magnetic resonance imaging for noninvasive coronary angiography and plaque imaging: current and potential future concepts. *Circulation*, 2002, **106**, 2026-2034.
5. Agatston AS, Janowitz WR, Hildner FJ, et al.— Quantification of coronary artery calcium using ultrafast computed tomography. *J Am Coll Cardiol*, 1990, **15**, 827-832.
6. Achenbach S, Moshage W, Ropers D, et al.— Value of electron-beam computed tomography for the noninvasive detection of high-grade coronary-artery stenoses and occlusions. *N Engl J Med*, 1998, **339**, 1964-1971.
7. Becker CR, Jakobs TF, Aydemir S, et al.— Helical and single-slice conventional CT versus electron beam CT for the quantification of coronary artery calcification. *AJR Am J Roentgenol*, 2000, **174**, 543-547.
8. Nieman K, Oudkerk M, Rensing BJ, et al.— Coronary angiography with multi-slice computed tomography. *Lancet*, 2001, **357**, 599-603.
9. Vogl TJ, Abolmaali ND, Diebold T, et al.— Techniques for the detection of coronary atherosclerosis: multi-detector row CT coronary angiography. *Radiology*, 2002, **223**, 212-220.
10. Knez A, Becker CR, Leber A, et al.— Usefulness of multislice spiral computed tomography angiography for determination of coronary artery stenoses. *Am J Cardiol*, 2001, **88**, 1191-1194.
11. Kopp AF, Schroeder S, Kuettner A, et al.— Non-invasive coronary angiography with high resolution multidetector-row computed tomography. Results in 102 patients. *Eur Heart J*, 2002, **23**, 1714-1725.
12. Flohr T, Bruder H, Stierstorfer K, et al.— New technical developments in multislice CT, part 2: sub-millimeter 16-slice scanning and increased gantry rotation speed for cardiac imaging. *Rofo*, 2002, **174**, 1022-1027.
13. Onhesorge B, Becker C, Flohr T, et al.— Multi-slice Computed tomography - technical principles, clinical application and future perspective, in Oudkerk M Ed, *Coronary Radiology*. Springer, New York, 2004, 87-115.
14. Hong C, Becker CR, Huber A, et al.— ECG-gated reconstructed multi-detector row CT coronary angiography: effect of varying trigger delay on image quality. *Radiology*, 2001, **220**, 712-717.
15. Kopp AF, Schroeder S, Kuettner A, et al.— Coronary arteries: retrospectively ECG-gated multi-detector row CT angiography with selective optimization of the image reconstruction window. *Radiology*, 2001, **221**, 683-688.
16. Achenbach S, Giesler T, Ropers D, et al.— Detection of coronary artery stenoses by contrast-enhanced, retrospectively electrocardiographically-gated, multislice spiral computed tomography. *Circulation*, 2001, **103**, 2535-2538.
17. Achenbach S, Ropers D, Pohle K, et al.— Influence of lipid-lowering therapy on the progression of coronary artery calcification: a prospective evaluation. *Circulation*, 2002, **106**, 1077-1082.
18. Virmani R, Kolodgie FD, Burke AP, et al.— Lessons from sudden coronary death: a comprehensive morphological classification scheme for atherosclerotic lesions. *Arterioscler Thromb Vasc Biol*, 2000, **20**, 1262-1275.
19. Wayhs R, Zelinger A, Raggi P.— High coronary artery calcium scores pose an extremely elevated risk for hard events. *J Am Coll Cardiol*, 2002, **39**, 225-230.
20. Rumberger JA, Behrenbeck T, Breen JF, Sheedy PF.— Coronary calcification by electron beam computed tomography and obstructive coronary artery disease : a model for costs and effectiveness of diagnosis as compared with conventional cardiac testing methods. *J Am Coll Cardiol*, 1999, **33**, 453-462.
21. Wexler L, Brundage B, Crouse J, et al.— Coronary artery calcification: pathophysiology, epidemiology, imaging methods, and clinical implications. A statement for health professionals from the American Heart Association. Writing Group. *Circulation*, 1996, **94**, 1175-1192.
22. Glagov S, Weisenberg E, Zarins CK, et al.— Compensatory enlargement of human atherosclerotic coronary arteries. *N Engl J Med*, 1987, **316**, 1371-1375.
23. Schroeder S, Kopp AF, Baumbach A, et al.— Noninvasive detection and evaluation of atherosclerotic coronary plaques with multislice computed tomography. *J Am Coll Cardiol*, 2001, **37**, 1430-1435.
24. Nikolaou K, Sagmeister S, Knez A, et al.— Multidetector-row computed tomography of the coronary arteries: predictive value and quantitative assessment of non-calcified vessel-wall changes. *Eur Radiol*, 2003, **13**, 2505-2512.

25. Leber AW, Knez A, Becker A, et al.— Accuracy of multidetector spiral computed tomography in identifying and differentiating the composition of coronary atherosclerotic plaques: a comparative study with intracoronary ultrasound. *J Am Coll Cardiol*, 2004, **43**, 1241-1247.
26. Budoff MJ, Achenbach S, Blumenthal RS, et al.— Assessment of coronary artery disease by cardiac computed tomography: a scientific statement from the American Heart Association Committee on Cardiovascular Imaging and Intervention, Council on Cardiovascular Radiology and Intervention, and Committee on Cardiac Imaging, Council on Clinical Cardiology. *Circulation*, 2006, **114**, 1761-1791.
27. Belge B, Coche E, Pasquet A, et al.— Accurate estimation of global and regional cardiac function by retrospectively gated multidetector row computed tomography : comparison with cine magnetic resonance imaging. *European Radiology*, 2006, **16**, 1424-1433.
28. Nieman K, Rensing BJ, van Geuns RJ, et al.— Usefulness of multislice computed tomography for detecting obstructive coronary artery disease. *Am J Cardiol*, 2002, **89**, 913-918.
29. Nieman K, Cademartiri F, Lemos PA, et al.— Reliable noninvasive coronary angiography with fast submillimeter multislice spiral computed tomography. *Circulation*, 2002, **106**, 2051-2054.
30. Ropers D, Baum U, Pohle K, et al.— Detection of coronary artery stenoses with thin-slice multi-detector row spiral computed tomography and multiplanar reconstruction. *Circulation*, 2003, **107**, 664-666.
31. Mollet NR, Cademartiri F, Nieman K, et al.— Multislice spiral computed tomography coronary angiography in patients with stable angina pectoris. *J Am Coll Cardiol*, 2004, **43**, 2265-2270.
32. Kuettner A, Trabold T, Schroeder S, et al.— Noninvasive detection of coronary lesions using 16-detector multislice spiral computed tomography technology: initial clinical results. *J Am Coll Cardiol*, 2004, **44**, 1230-1237.
33. Hoffmann U, Moselewski F, Cury RC, et al.— Predictive value of 16-slice multidetector spiral computed tomography to detect significant obstructive coronary artery disease in patients at high risk for coronary artery disease: patient-versus segment-based analysis. *Circulation*, 2004, **110**, 2638-2643.
34. Ropers D, Rixe J, Anders K, et al.— Usefulness of multidetector row spiral computed tomography with 64- x 0.6-mm collimation and 330-ms rotation for the noninvasive detection of significant coronary artery stenoses. *Am J Cardiol*, 2006, **97**, 343-348.
35. Leschka S, Alkadhi H, Plass A, et al.— Accuracy of MSCT coronary angiography with 64-slice technology: first experience. *Eur Heart J*, 2005, **26**, 1482-1487.
36. Raff GL, Gallagher MJ, O'Neill WW, Goldstein JA.— Diagnostic accuracy of noninvasive coronary angiography using 64-slice spiral computed tomography. *J Am Coll Cardiol*, 2005, **46**, 552-557.
37. Leber AW, Knez A, von Ziegler F, et al.— Quantification of obstructive and nonobstructive coronary lesions by 64-slice computed tomography: a comparative study with quantitative coronary angiography and intravascular ultrasound. *J Am Coll Cardiol*, 2005, **46**, 147-154.
38. Mollet NR, Cademartiri F, van Mieghem CA, et al.— High-resolution spiral computed tomography coronary angiography in patients referred for diagnostic conventional coronary angiography. *Circulation*, 2005, **112**, 2318-2323.

Les demandes de tirés à part sont à adresser au Dr L. Davin, Service de Cardiologie, Centre Hospitalier Universitaire du Sart Tilman, 4000 Liège, Belgique.  
E-mail : laurentdavin@yahoo.fr