

LE CYBERKNIFE® AIME LES DÉFIS !

Aperçu d'indications pour la radiothérapie extracrânienne robotisée

Z. JÁNVÁRY (1), N. JANSEN (2), P. COUCKE (3)

RÉSUMÉ : Toute l'histoire de la radiothérapie illustre la quête continue vers une distribution de dose la plus haute possible sur la cible tumorale, tout en réduisant au maximum l'irradiation des tissus sains. La radiothérapie en conditions stéréotaxiques est la suite logique de cette évolution tant au niveau de la précision d'exécution du traitement qu'au niveau de la concentration de la dose, et donc de l'efficacité du traitement. Cette technique a d'abord été mise en application clinique pour des lésions intra-crâniennes. Une radiothérapie de haute précision ne peut être sensible aux mouvements incontrôlés de la cible. Vu la nécessité en clinique d'aborder les mêmes concepts de précision et d'efficacité pour des cibles extra-crâniennes, il a fallu développer des solutions qui permettent de tenir compte du mouvement de la cible. Les solutions informatiques et robotiques ont été combinées dans le concept du CyberKnife®. Nous présentons cette technique particulière d'irradiation et voulons faire part de l'expérience des deux premières années acquise au CHU de Liège. Nous voulons également revoir les indications potentielles de cette radiothérapie de très haute précision.

MOTS-CLÉS : *Radiothérapie de haute précision - Indications extra-crâniennes - Gestion du mouvement de la cible*

INTRODUCTION

Rapidement après la découverte des rayons X, vers la fin du XIX^{ème} siècle, on a compris le potentiel en médecine, tant au niveau diagnostique que thérapeutique. L'application des rayonnements ionisants à but thérapeutique a débouché sur deux approches possibles : la radiothérapie externe et la curiethérapie intersituelle (brachythérapie). Une des différences entre ces deux modalités est l'aspect non invasif de la radiothérapie externe. La curiethérapie, même si celle-ci est, par définition, invasive, reste une approche à l'efficacité reconnue, en particulier pour des indications telles que le cancer de la prostate et les tumeurs gynécologiques.

Le développement technique, la robotique, les progrès informatiques et l'imagerie embarquée ont tous contribué à l'amélioration de l'index thérapeutique, c'est-à-dire l'augmentation de la dose sur la cible et la réduction de la dose dans les tissus sains avoisinants. Ces

THE CYBERKNIFE® AS A PERFECT TOOL FOR NEW THERAPEUTIC CHALLENGES IN RADIOTHERAPY

SUMMARY : The "wholy grale" in radiotherapy is the search for a treatment as conformal as possible allowing to apply very high doses on the target while leaving healthy tissues as much as possible outside the prescription isodose. Radiotherapy is characterized by a never ending technical evolution aiming at increasing biological efficacy on the target while reducing toxicity at the level of the surrounding organs at risk. One of the by-products of this ever lasting quest to precision and dose concentration is the concept of radiotherapy in stereotactic conditions. For a long time the technique has only been available for cranial non-moving targets, as high precision and moving targets have long been considered antinomic for technical reasons. The clinical need to apply these same concepts for extra-cranial locations, potentially suitable to move during the irradiations, has been a booster to develop informatics and robotics. The result of these technical developments is the CyberKnife®. We intend to present this technique and highlight the experience of more than two years of clinical use in the department of radiotherapy in the University Hospital of Liège. The various indications of stereotactic radiotherapy with CyberKnife® will be reviewed.

Keywords : *High precision radiotherapy - Extra-cranial indications - Tracking target movement*

améliorations techniques sont à l'origine de la radiothérapie en conditions stéréotaxiques.

LA RADIOTHÉRAPIE STÉRÉOTAXIQUE

La radiothérapie stéréotaxique est également appelée radiothérapie ciblée ou radiochirurgie, ou, pour les auteurs anglo-saxons, «Stereotactic Body Radiotherapy» (SBRT) ou «Stereotactic Ablative Body Radiotherapy» (SABR).

Il existe différentes définitions pour la radiothérapie stéréotaxique. Cette technique est basée sur un des principes de base de la radiothérapie moderne : l'utilisation du tir croisé, c'est-à-dire l'application de différents faisceaux à incidence variée, mais tous orientés sur la même cible. Ce grand nombre de faisceaux et ces incidences différentes sont obtenus soit grâce à l'utilisation de mouvements de l'accélérateur en arcs non coplanaires (accélérateur linéaire dédié, Véro), soit en utilisant des incidences distinctes sur une surface sphérique (CyberKnife®, GammaKnife®). La concentration exceptionnelle des faisceaux sur la cible permet d'appliquer des doses plus élevées – de là le terme ablatif – par rapport à une radiothérapie plus classique, tout en assurant une très bonne protection des

(1) Radiothérapeute-Oncologue, University of Debrecen Medical and Health Science Center, Hongrie.

(2) Chef de Clinique, (3) Professeur, Université de Liège, Chef de Service, Service de Radiothérapie, CHU de Liège.

organes sains voisins de cette cible. De ce fait, la radiothérapie stéréotaxique est typiquement un traitement hypofractionné. En règle générale, le nombre des séances ne dépasse pas cinq. Quand ce traitement est réalisé en une seule fraction, on l'appelle radiochirurgie.

Pendant des dizaines d'années, la radiothérapie stéréotaxique était limitée aux lésions intra-crâniennes. La raison en était que ces lésions intracérébrales sont immobiles et, en particulier, qu'elles ne bougent pas par rapport à la boîte crânienne osseuse qui sert de repère de positionnement. Il était donc impératif d'appliquer un cadre de référence et ce, de façon invasive. Ce cadre était fixé en le vissant à la boîte crânienne.

La volonté clinique de pouvoir appliquer ces concepts de radiothérapie ciblée et ablative sur des cibles extra-crâniennes potentiellement mobiles a conduit au développement continu en informatique, robotique et imagerie embarquée.

A partir du début des années 1990, un groupe de chercheurs dirigé par le Professeur John R. Adler à l'Université de Stanford à San Francisco, a développé un concept original. Ils ont combiné un accélérateur linéaire de taille réduite et un bras robotique industriel. Ce dernier permet de mouvoir l'accélérateur dans l'espace autour du patient, multipliant le nombre d'incidences de faisceaux. Le mouvement du robot, et donc de l'accélérateur, est guidé et contrôlé en temps réel par une imagerie embarquée et un enregistrement en continu du mouvement respiratoire du patient. Le prototype du CyberKnife® a été construit en 1994 et, dans les années 2000, ce développement technologique a connu un essor commercial et clinique mondial. La possibilité du suivi en temps réel de la cible a ouvert la porte au principe de «tracking» en temps réel de la cible.

Les composants du système sont l'accélérateur, le bras robotisé (six degrés de liberté de mouvement), une table robotisée (également dotée de six degrés de liberté pour le mouvement), une imagerie embarquée (deux tubes Rx au plafond avec détecteurs dans le sol, positionnés à 90° l'un de l'autre) et un détecteur infrarouges (diodes émettrices posées sur la cage thoracique du patient) (fig.1).

Le CyberKnife® est un concept conçu et dessiné pour répondre aux exigences de qualité de la radiothérapie en conditions stéréotaxiques. De ce fait, il se différencie des systèmes de radiothérapie externe classiques qui ont été adaptés pour cette tâche. La possibilité de tra-

cer la cible en temps réel a ouvert la porte aux applications extra-crâniennes.

La précision du système a été documentée : elle est de $0,29 \pm 0,1$ mm pour les cibles cérébrales et de $0,53 \pm 0,16$ mm pour les cibles extra-crâniennes (1, 2).

Même si, historiquement, la technique a d'abord été utilisée cliniquement pour des indications cérébrales (bénignes, malignes, fonctionnelles), on fait le constat que, de plus en plus, la technique est utilisée pour des indications extra-crâniennes. Dans cet article, nous faisons le point – de façon non exhaustive – sur l'application extra-cérébrale dans des domaines aussi divers que pulmonaire, hépatique, osseux, ganglionnaire, rénal et surrénalien, pancréatique, prostatique et oto-rhino-laryngologique. La technique est *de facto* utilisable quand il s'agit d'une cible identifiable et circonscrite. Il existe déjà une littérature importante à son sujet, regroupant largement plus de 100.000 patients de par le monde, dispersés sur approximativement 300 appareils.

RÉSUMÉ D'ACTIVITÉ DES DEUX PREMIÈRES ANNÉES AU CHU DE LIÈGE

Un système de CyberKnife® de dernière génération a été installé en 2010 au Centre Hospitalier Universitaire de Liège. Actuellement, c'est encore la seule installation de ce type en Belgique. Il y a aujourd'hui approximativement 40 appareils dispersés en Europe.

Le démarrage a nécessité un apprentissage approfondi du potentiel du système et une collaboration poussée avec les autres disciplines susceptibles d'adresser des patients pour ce type de technologie. Compte tenu que le Cyber-

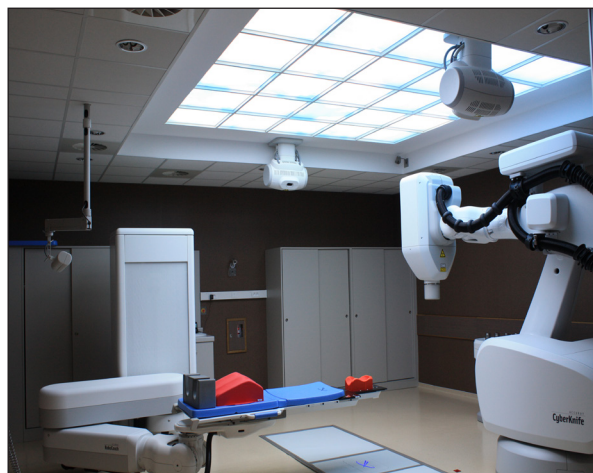

Figure 1. Le CyberKnife®.

Knife® offre la possibilité d'exécuter des traitements qui n'étaient pas applicables par des techniques conventionnelles, les concertations multidisciplinaires sont passées par une phase d'apprentissage. Sous forme graphique, nous illustrons le nombre de patients traités dans notre service à partir d'avril 2010 (fig. 2). On peut y observer une augmentation pratiquement permanente des nouveaux cas, illustrant que les médecins concernés sont de plus en plus enclins à faire appel aux possibilités techniques offertes par le système.

Parmi les indications crâniennes, on citera les tumeurs bénignes (neurinome de l'acoustique, tumeur glomique, méningiome, adénome hypophysaire) et les cibles vasculaires (malformations artério-veineuses), ainsi que les tumeurs malignes primaires et secondaires (métastases cérébrales, récurrence de tumeur maligne). En dehors de ces indications «standards», certaines équipes développent des indications fonctionnelles (névralgie du trijumeau, maladie de Parkinson, épilepsie).

Les indications tumorales extra-crâniennes, primaires et métastatiques, sont listées dans le tableau I.

LIMITES DE LA TECHNIQUE

Si le CyberKnife® est tellement précis et efficace, pourquoi ne l'applique-t-on pas systématiquement ? Par ailleurs, comme son nombre de séances est fortement réduit par rapport à une radiothérapie classique, la charge que représentent les déplacements vers le centre est moindre pour les patients. La réponse est simple : il y a, comme pour toute technique, des limitations «oncologiques» et des limitations «techniques».

La première limitation est la nécessité d'avoir une cible identifiable. Le traitement ne pourra se concevoir comme traitement «adjuvant» après résection de la tumeur. La deuxième limitation est le volume de la cible. Si on doit, pour des raisons oncologiques, couvrir la tumeur primaire et les aires ganglionnaires de drainage, le volume considéré devient prohibitif. Ce type de volume sera préférentiellement irradié par des techniques conventionnelles, en mettant à profit au maximum des techniques dites de modulation d'intensité (IMRT), de thérapie en arc (VMAT, Rapidarc) et de guidage par l'image (IGRT).

Il n'y a pas, en théorie, de volume limite s'il s'agit d'une lésion macroscopiquement identifiable. D'autres facteurs tels que la localisation

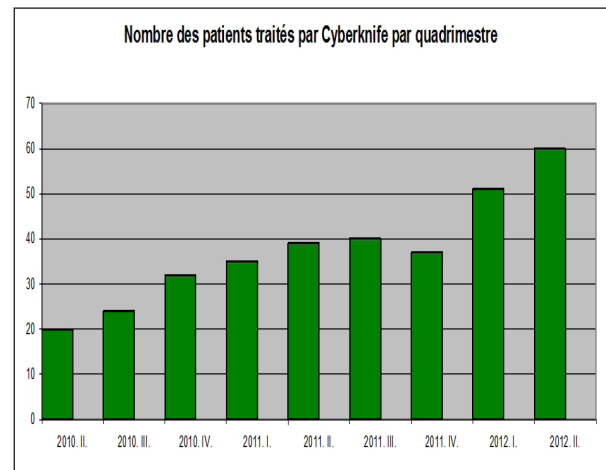


Figure 2. Représentation graphique du nombre des patients traités par le CyberKnife® par intervalle de 3 mois.

anatomique et le rapport aux tissus sains seront déterminants dans le choix de la technique. En règle générale, les volumes cibles extra-crâniens «optimaux» restent en-dessous de 3 à 4 cm. On peut être amené à traiter des volumes plus importants, mais alors il faudra augmenter le nombre des fractions (réduire la dose par fraction), voire même réduire la dose totale, afin d'épargner les tissus sains. Ceci n'est pas sans conséquences sur l'efficacité biologique du traitement. La multiplication de fractions à

TABEAU I. INDICATIONS LES PLUS CONNUES POUR LE CYBERKNIFE®

	Tumeur primitive	Lésion secondaire
Poumon	T1-2 (rarement T3) N0	Métastase unique ou oligométastases
Foie	Carcinome hépatocellulaire, cholangiocarcinome	Métastase unique ou oligométastases
ORL	Radiothérapie de rattrapage pour une récurrence locale	
Os, rachis	Tumeurs intraspinales	Métastase unique vertébrale
Prostate	Tumeur de faible risque	
Adénopathie		Adénopathie unique récidivante
Pancréas	Tumeur localisée, mais inopérable	
Glande surrénale		Métastase unique
Rein	Tumeur localisée, mais inopérable	
Bénigne spinale	Schwannome, méningiome, neurofibrome...	

plus faibles doses réduit le caractère ablatif du traitement.

Hormis le volume, le nombre de cibles identifiables peut être un facteur limitant. Là, à nouveau, il n'y a pas de consensus. On a introduit le concept d'«oligométastases». Oligo, c'est-à-dire peu nombreux, est une définition arbitraire. Le plus souvent, on se réfère à maximum 3 à 5 lésions. L'irradiation des patients oligométastatiques est, avant tout, une question qui doit être discutée dans le cadre d'une concertation oncologique multi-disciplinaire (COM). On y tiendra compte de l'état général du patient, de la cinétique d'apparition des métastases, de la possibilité d'autres options thérapeutiques (chirurgie, traitements systémiques).

INDICATIONS FRÉQUENTES DE RADIOTHÉRAPIE STÉRÉOTAXIQUE EXTRA-CRÂNIENNE

Avant de passer à la discussion par localisation/organe, il est possible de regrouper les traitements dans une des rubriques suivantes : traitement de première intention si la chirurgie est contre-indiquée pour des raisons médicales, traitement de première intention si le patient refuse la chirurgie, traitement alternatif à la radiothérapie conventionnelle pour des indications précises, complément de traitement à titre de surdosage (dose supplémentaire sur la cible), après radiothérapie conventionnelle, traitement de rattrapage pour une cible localisée dans une zone préalablement irradiée.

De façon simplifiée, nous avons regroupé les indications pour tumeurs primaires et secondaires et ce, par localisation/organe dans le tableau I.

POUMON

Les lésions pulmonaires, primaires et métastatiques, sont devenues une indication «classique» dans les différents centres équipés de SBRT. L'indication typique est le patient atteint d'une tumeur pulmonaire de stade précoce (T1-2 N0), inopérable pour des raisons médicales (ex.: mauvaise fonction respiratoire, comorbidités). Pour ces patients, la radiothérapie ciblée est souvent la seule option thérapeutique. De façon plus exceptionnelle, on peut également retenir l'indication de SBRT pour certaines tumeurs de stade T3 N0 et ce, fondamentalement pour les mêmes raisons, c'est-à-dire l'inopérabilité et l'état général du patient.

Hormis pour les lésions primaires, la technique s'est aussi fait une place dans la prise en charge thérapeutique de métastase pulmonaire unique ou d'oligométastases. Bien entendu, le pronostic de la maladie, la présence ou l'absence du traitement systémique, la dynamique de la progression, et le nombre de lobes, voire de poumons, atteints peuvent influencer la décision thérapeutique multidisciplinaire. Normalement, les traitements par CyberKnife® pour des lésions pulmonaires sont réalisés en 3 à 5 fractions (fig. 3). La dose typique d'une tumeur périphérique est 60 Gy en 3 fractions de 20 Gy. Ce traitement est, en termes d'efficacité biologique, au moins deux fois supérieur à un traitement conventionnel constitué de plus de 30 séances. Pour une localisation centrale, compte tenu de la proximité des organes à risque (bronches souches, trachée, oesophage, coeur, gros vaisseaux), on réduit la dose et on augmente le nombre de fractions. Ceci n'est pas sans conséquence sur le caractère ablatif du traitement puisque, ce faisant, le taux de rechutes pour lésions centrales est plus élevé que pour les lésions périphériques.

Les résultats rapportés dans la littérature sont plus qu'encourageants. Le taux de contrôle local à 2 ans s'élève à 86-96% pour les tumeurs primaires périphériques *versus* 78% pour les tumeurs centrales (3, 4). Dans des séries avec plus de recul, le taux de contrôle avoisine 87,8% -89% à 3 ans (5, 6) ou 89,5% à 5 ans (7).

Les chiffres correspondants pour métastases (unique ou oligo) sont respectivement de 75,4-89% et 75,4% à 3 et 5 ans (8, 9).

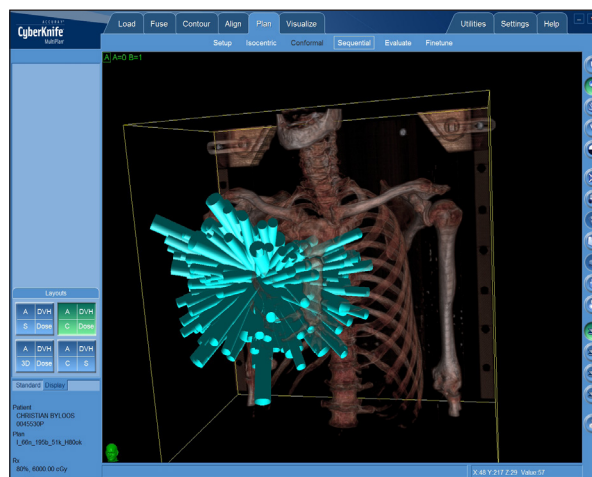


Figure 3. Les faisceaux du traitement en 3D d'une tumeur primitive pulmonaire.

Evidemment, les chiffres de survie globale, toutes causes de décès confondues, sont moins impressionnants sachant que, dans ces séries de SBRT, la sélection des patients est souvent une sélection négative (lésion inopérable ou multiples comorbidités) et que la mortalité dépend aussi, bien entendu, de la progression à distance.

Il a été démontré que la taille tumorale réduite et le genre féminin influencent positivement le devenir des patients, que ce soit en termes de progression locale, progression de la maladie et survie globale (10).

Cette approche n'est pas dénuée d'effets secondaires. En aigu, le traitement est très bien toléré et le patient se plaint rarement d'un symptôme. Comme toxicité tardive, on peut observer une pneumonie radique et une fracture costale. Toutefois, selon une revue récente de Senan et Lagerwaard, le taux de complications sévères est en dessous de 5%, pour autant que la sélection des patients soit faite selon certains critères et que la dose soit ajustée en fonction du risque de toxicité (11).

FOIE

La technique de SBRT est largement utilisée dans certains centres pour des tumeurs hépatiques primaires (carcinome hépatocellulaire et cholangiocarcinome), ainsi que pour des lésions secondaires (métastases hépatiques). Le premier choix reste la chirurgie si le patient est déclaré opérable. En clair, les séries de SBRT pour lésions hépatiques regroupent, à nouveau, une sélection négative (comprenant les patients soit inopérables, soit ayant refusé l'intervention chirurgicale).

Dans le contexte de carcinome hépatocellulaire, un concept intéressant a été proposé avec la SBRT. Il s'agit du concept de "bridging therapy". Le traitement SBRT est appliqué en première intention pour empêcher la progression des patients placés sur une liste d'attente pour une greffe hépatique. La dose appliquée est de l'ordre de 3x13 à 3x15 Gy.

Etant donné que le foie lui-même est un organe radiosensible, la taille et le nombre de lésions traitables sont limités par la quantité de foie qui recevra une dose même faible de radiothérapie (concept de dose intégrale). Pour éviter une altération sévère et irréversible de la fonction hépatique (RILD = «Radiation Induced Liver Disease»), des contraintes dosimétriques doivent être utilisées lors de la planification du traitement. Logiquement, les lésions de petite taille sont de bonnes indications pour

cette approche thérapeutique. Pour les lésions plus importantes, on peut réaliser une dosimétrie "prévisionnelle", afin de déterminer la faisabilité du traitement (fig. 4). Il est parfois possible d'adapter la dose à la tolérance du foie afin de réduire le risque de RILD. On considère aujourd'hui qu'une cirrhose avancée, avec un score de Child C, est une contre-indication pour un traitement de type SBRT.

Le taux de contrôle local obtenu par CyberKnife® est de 80,4% et 72,5% à 1 et 2 ans, respectivement (12). Ces chiffres correspondent au devenir d'une population mixte constituée de 108 patients avec des lésions de type carcinome hépatocellulaire, cholangiocarcinome ou métastases. Pour cette même série, un taux de toxicité de grade ≥ 3 de 10% a été décrit. Il s'agit là essentiellement de problèmes gastro-duodénaux (ulcère) et de décompensation hépatique. Dans une autre série, un taux de contrôle local de 74% a été obtenu, avec 10% de toxicité hépatique de grade 3 (13).

RÉGION OTO-RHINO-LARYNGOLOGIQUE

L'utilisation de la radiothérapie stéréotaxique comme traitement de première ligne dans le contexte de tumeurs primaires ou secondaires de la région ORL est exceptionnelle. Toutefois, on peut utiliser la précision apportée par la technique afin de mieux circonscrire le supplément de dose (appelé «boost») sur la masse macroscopique après un traitement conventionnel initial.

La technique SBRT dans cette région est plus souvent utilisée dans le contexte d'un traitement d'une tumeur récidivante ou en cas de tumeur métachrone, située dans une région

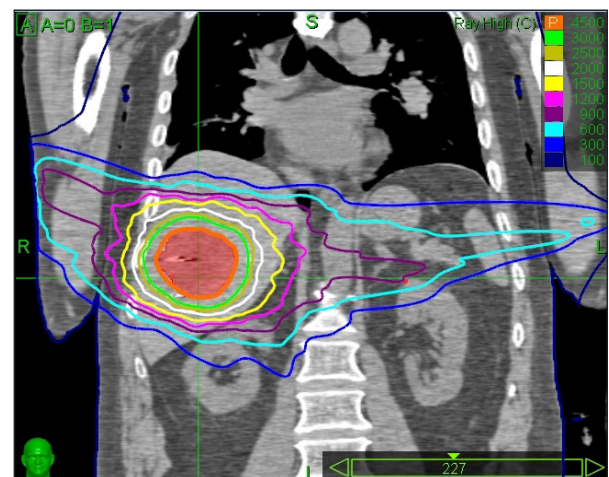


Figure 4. Distribution de la dose de la radiothérapie par CyberKnife® d'une métastase.

préalablement irradiée à des doses correspondant aux limites de tolérance tissulaire classique. Néanmoins, l'équivalent de dose appliqué ne peut jamais être aussi élevé que celui appliqué de première intention. En effet, le risque est de voir apparaître, par ce cumul de doses, des séquelles inacceptables (myélite transverse, nécrose mandibulaire, rupture de carotide).

Si, en dosimétrie prévisionnelle, nous constatons que nous pouvons irradier, le schéma correspond à environ 5 x 6 Gy; si nécessaire, pour épargner les tissus sains, un schéma moins hypo-fractionné de 12-15 x 3 Gy peut être proposé. Il n'y a pas de consensus dans la littérature par rapport au fractionnement idéal ni, d'ailleurs, pour la dose totale. La technique aussi est loin d'être uniforme.

Quoi qu'il en soit, le succès du traitement est limité, et la toxicité n'est pas négligeable. Il est donc préférable de traiter ces récidives si possible chirurgicalement. L'option SBRT ne sera retenue que si aucune autre alternative thérapeutique n'apporte une chance de contrôler la maladie localement.

La littérature est pauvre à ce sujet. Le taux de contrôle local publié à 1 an, 2 ans et 3 ans est de 59% -71% , 57,8% et 41%, respectivement. Le taux de toxicité varie entre 0% grade ≥ 3 à 6% grade 3 et 17% grade 3-5 (14-17). A nouveau, il n'est pas surprenant que des patients porteurs de lésions de volume limité (< 25 ml), puissent espérer un contrôle local significativement plus élevé que ceux avec des tumeurs plus volumineuses (14).

Os

Parmi les métastases osseuses, c'est principalement le groupe des lésions vertébrales qui fait l'objet d'études sur l'efficacité d'un traitement par SBRT. La technique stéréotaxique peut même remplacer la radiothérapie conventionnelle. C'est certainement le cas s'il s'agit de patients qui présentent une métastase unique ou des patients oligo-métastatiques, avec un bon pronostic de survie. L'avantage balistique offert par SBRT permet d'épargner la moelle épinière, organe radiosensible par excellence (fig. 5). Les patients sans compression médullaire sont de bons candidats pour ce traitement. Comme pour les localisations de la sphère ORL, la technique permet de concevoir une ré-irradiation d'un segment vertébral déjà préalablement traité par radiothérapie conventionnelle. Les traitements de ces lésions osseuses

sont souvent réalisés en une seule fraction de 12-20 Gy.

PROSTATE

L'utilisation du CyberKnife® pour le traitement des tumeurs à faible risque peut être une alternative à la chirurgie, à la curiethérapie ou à la radiothérapie conventionnelle (IMRT). A nouveau, la technique peut être utilisée afin d'appliquer un "boost" après une radiothérapie conventionnelle. King et coll. (18) rapportent un taux de survie sans rechute biochimique («PSA relapse free survival») à 4 ans de 94% pour un collectif de 67 patients. Ces auteurs rapportent un taux de toxicité de grade 3 urinaire et rectal de 3% et 0%, respectivement (18). Les résultats avec ce type d'indication semblent intéressants, mais le nombre de patients suivis à long terme est encore limité.

AUTRES INDICATIONS POUR LA SBRT

D'autres indications peuvent être citées, mais, là, la littérature devient plus anecdotique. Ces indications illustrent le potentiel de la technique d'appliquer des doses dites ablatives, pour autant que la cible soit identifiable. On citera, de façon non exhaustive, le traitement d'une rechute ganglionnaire «unique» et ce, quand l'exérèse n'est pas envisageable et qu'il ne faut pas considérer toutes les aires ganglionnaires adjacentes comme cibles. Une tumeur pancréatique non éligible pour une chirurgie curative peut être abordée avec SBRT combinée à une chimiothérapie séquentielle. Pour cette localisation, certaines équipes évoquent la possibilité d'utiliser la SBRT

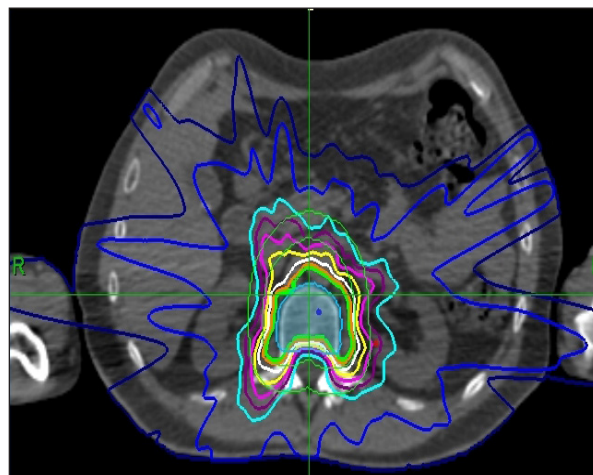


Figure 5. Plan du traitement pour une métastase vertébrale unique : la moelle épinière est particulièrement bien épargnée.

comme «boost» après traitement combiné de radio-chimiothérapie conventionnelle. Dans cette même région anatomique, on évoquera la possibilité de cibler une lésion tumorale rénale (par exemple, sur un rein unique) ou surrénalienne (métastase). Au niveau gynécologique, on peut imaginer utiliser cette approche comme «boost» en combinant ce traitement avec de la radiothérapie conventionnelle, ou comme radiothérapie de rattrapage si la patiente présente une rechute taxée d'inopérable. Même le sein fait l'objet de certaines études. La technique sera dans ce cas utilisée en préopératoire (19) ou en postopératoire comme APBI («Accelerated Partial Breast Irradiation») (20). Pour finir, citons aussi des indications de tumeurs bénignes de type schwannome, neurofibrome, méningiome, chordome et hémangiome.

CONCLUSION

La technique de SBRT par CyberKnife® est capable de réaliser une radiothérapie stéréotaxique extracrânienne de haute précision. De par sa précision, la probabilité de toxicité sévère est faible. Ceci nous permet donc de proposer aujourd'hui des traitements à visée localement curative à des patients chez qui, historiquement, nous aurions refusé une radiothérapie conventionnelle, de par le risque de toxicité et de manque d'efficacité. On constate, d'ailleurs, qu'il n'y a pas de glissement de patients d'une technique conventionnelle vers la technique SBRT dans notre service, mais une augmentation réelle du nombre de nouveaux cas traités sur une base annuelle avec apparition de nouvelles populations.

BIBLIOGRAPHIE

- Antypas C, Pantelis E.— Performance evaluation of a CyberKnife® G4 image-guided robotic stereotactic radiosurgery system. *Phys Med Biol*, 2008, **53**, 4697-4718.
- Fu D, Kuduvalli G.— A fast, accurate, and automatic 2D-3D image registration for image-guided cranial radiosurgery. *Med Phys*, 2008, **35**, 2180-2194.
- van der Voort van Zyp NC, Prévost JB, Hoogeman MS, et al.— Stereotactic radiotherapy with real-time tumor tracking for non-small cell lung cancer : clinical outcome. *Radiother Oncol*, 2009, **91**, 296-300.
- Bibault JÉ, Prévost B, Dansin E, et al.— Image-guided robotic stereotactic radiation therapy with fiducial-free tumor tracking for lung cancer. *Radiat Oncol*, 2012, **7**, 102.
- Ricardi U, Filippi AR, Guarneri A, et al.— Stereotactic body radiation therapy for early stage non-small cell lung cancer : results of a prospective trial. *Lung Cancer*, 2010, **68**, 72-77.
- Haasbeek CJ, Lagerwaard FJ, Antonisse ME, et al.— Stage I nonsmall cell lung cancer in patients aged > or =75 years : outcomes after stereotactic radiotherapy. *Cancer*, 2010, **116**, 406-414.
- Senthi S, Lagerwaard FJ, Haasbeek CJ, et al.— Patterns of disease recurrence after stereotactic ablative radiotherapy for early stage non-small-cell lung cancer: a retrospective analysis. *Lancet Oncol*, 2012, **13**, 802-809.
- Ricardi U, Filippi AR, Guarneri A, et al.— Stereotactic body radiation therapy for lung metastases. *Lung Cancer*, 2012, **75**, 77-81.
- Zhang Y, Xiao JP, Zhang HZ, et al.— Stereotactic body radiation therapy favors long-term overall survival in patients with lung metastases : five-year experience of a single-institution. *Chin Med J*, 2011, **124**, 4132-4137.
- Matsuo Y, Shibuya K, Nagata Y, et al.— Prognostic factors in stereotactic body radiotherapy for non-small cell lung cancer. *Int J Radiat Oncol Biol Phys*, 2011, **79**, 1104-1011.
- Senan S, Lagerwaard F.— Stereotactic radiotherapy for stage I lung cancer : current results and new developments. *Cancer Radiother*, 2010, **14**, 115-118.
- Dewas S, Mirabel X, Kramar A, et al.— Stereotactic body radiation therapy for liver primary and metastases: the Lille experience. *Cancer Radiother*, 2012, **16**, 58-69.
- van der Pool AE, Méndez Romero A, Wunderink W, et al.— Stereotactic body radiation therapy for colorectal liver metastases. *Br J Surg*, 2010, **97**, 377-382.
- Vargo JA, Wegner RE, Heron DE, et al.— Stereotactic body radiation therapy for locally recurrent, previously irradiated nonsquamous cell cancers of the head and neck. *Head Neck*, 2012, **34**, 1153-1161.
- Rwigema JC, Heron DE, Ferris RL.— The impact of tumor volume and radiotherapy dose on outcome in previously irradiated recurrent squamous cell carcinoma of the head and neck treated with stereotactic body radiation therapy. *Am J Clin Oncol*, 2011, **34**, 372-379.
- Siddiqui F, Patel M, Khan M, et al.— Stereotactic body radiation therapy for primary, recurrent, and metastatic tumors in the head-and-neck region. *Int J Radiat Oncol Biol Phys*, 2009, **74**, 1047-1053.
- Kodani N, Yamazaki H, Tsubokura T, et al.— Stereotactic body radiation therapy for head and neck tumor: disease control and morbidity outcomes. *J Radiat Res*, 2011, **52**, 24-31.
- King CR, Brooks JD, Gill H, et al.— Long-term outcomes from a prospective trial of stereotactic body radiotherapy for low-risk prostate cancer. *Int J Radiat Oncol Biol Phys*, 2012, **82**, 877-882.
- Bondiau PY, Lallement M, Bahadoran P, et al.— CyberKnife® and neoadjuvant chemotherapy for breast tumors : preliminary results. *Cancer Radiother*, 2009, **13**, 79-84.
- Vermeulen S, Cotrutz C, Morris A, et al.— Accelerated Partial Breast Irradiation : using the CyberKnife® as the Radiation Delivery Platform in the Treatment of Early Breast Cancer. *Front Oncol*, 2011, **1**, 43.

Les demandes de tirés à part sont à adresser au Pr P. Coucke, Service de Radiothérapie, CHU de Liège, Belgique.
Email : p.coucke@chu.ulg.ac.be