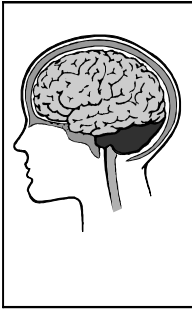


Eléments de neurophysiologie néonatale  
Dr Oreste Battisti, février 2006



L'interprétation de la neurophysiologie est plus difficile chez l'enfant du fait de deux aspects :

- La maturation cérébrale entraîne une évolution des grapho-éléments en fonction de l'âge ;
- L'enregistrement peut être plus problématique étant donné le besoin de calme, de phases de sommeil à obtenir, parfois de manœuvres inductives à réaliser ( flash, hyperpnée, réaction vagale,...). On peut avoir plus facilement des examens parasités pour des raisons « intrinsèques » ( mouvements musculaires, pleurs, succion,... ) ou « extrinsèques » ( s'il y a des appareillages autour de l'enfant ).

L'exposé ici concerne essentiellement *la période néonatale qui, sur le plan physiologique, se termine non pas 28 jours après la naissance, mais bien 4 mois après la naissance* ( à l'instar du post-partum relationnel qui se termine non pas à 1 semaine de vie, mais à l'âge de 30-36 mois ).

**Plan:**

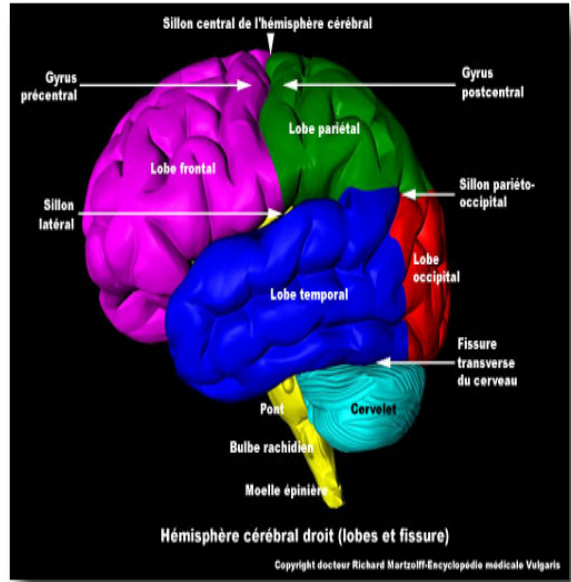
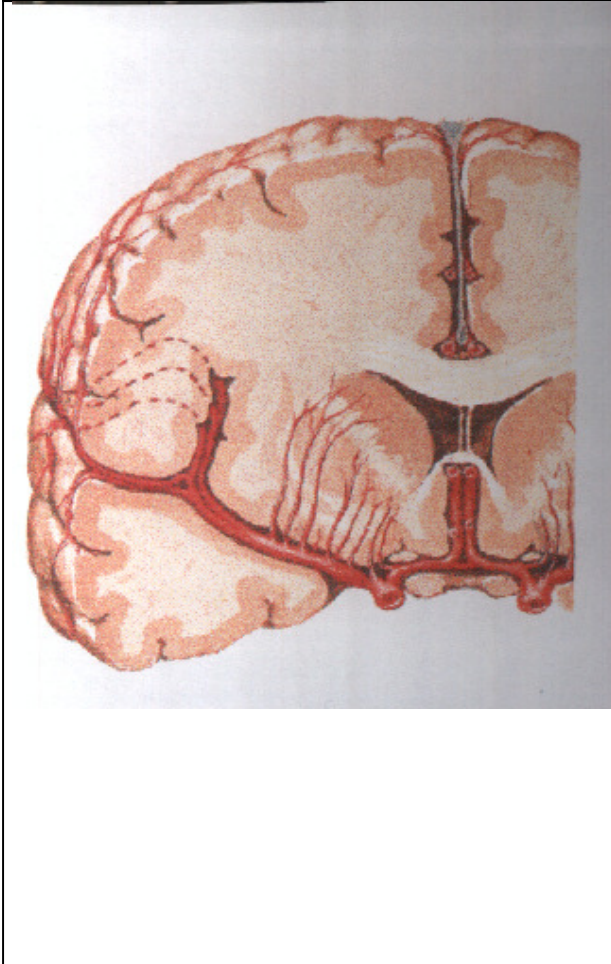
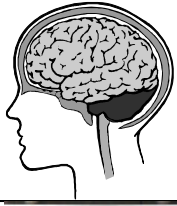- 1. La maturation cérébrale
- 2. L'EEG classique
- 3. L'EEG prolongé
- 4. Les formes de paroxysmes et les entités clinico-électrophysiologiques
- 5. Les potentiels évoqués auditifs ( PEA )
- 6. Les potentiels évoqués visuels ( PEV )
- 7. Les potentiels somesthésiques ( PES )
- 8. L'électromyogramme ( EMG ) et les vitesses de conduction ( VC )
- 9. L'electrorétinogramme ( ERG )
- 10. Conseils pour la mise-au-point d'un cas potentiellement métabolique
- 11. Quelques thérapeutiques utilisées dans les paroxysmes et dans les troubles métaboliques
- 12. Annexes: tracés exemplatifs, points repères.

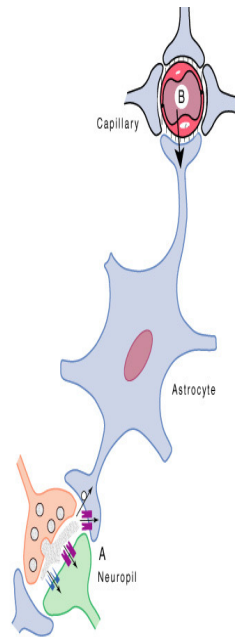
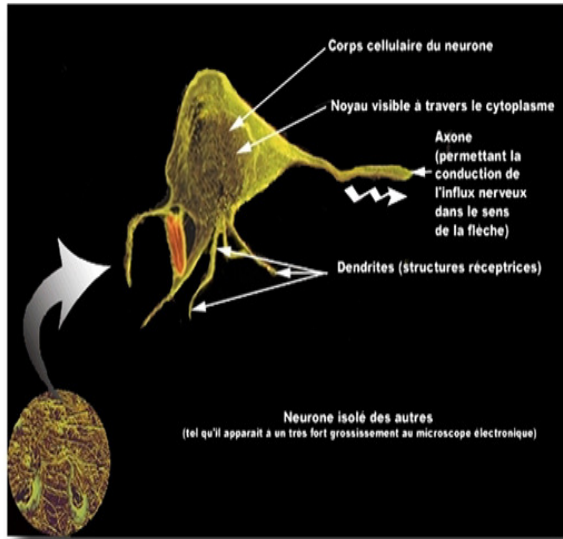
## 1. **La « maturation » cérébrale.**

- La maturation cérébrale ( voir infra ) s'effectue ex utero au même rythme qu'in utero → utiliser l'âge post-conceptionnel ;
- néanmoins, la maladie peut perturber l'évolution histologique et cellulaire, ce qui peut se traduire par des anomalies de l'activité électrique, par des anomalies des mouvements, par des anomalies du sommeil ou de l'éveil.
- l'activité électrique enregistrée provient de l'activité neuronale, et la propagation de celle-ci se fait grâce à l'activité des neurotransmetteurs et des canaux ioniques.
- Le bon fonctionnement de cette activité dépend du bon état des neurones ( surtout les états dendritiques et axonaux ), des synapses, des canaux ioniques, des cellules gliales puisque celles-ci ont un rôle important dans le maintien d'une bonne activité neuronale.
- De manière synthétique pour ***l'aspect histologique*** : la migration neuronale se termine, dans le cortex cérébral, vers l'âge de 3 – 4 mois après le terme, et, dans le cortex cérébelleux, vers l'âge de 12 mois après le terme.. Les synapses excitatrices sont formées avant les inhibitrices, et la formation des synapses s'étale sur de nombreuses années ( ce processus est un élément majeur de la « plasticité cérébrale ), sauf au niveau des plaques neuro-musculaires où elles se réduisent très rapidement pour devenir mono-synaptique. Les cellules gliales, avec l'âge, augmentent leur capacité à :
  1. faire la synthèse pour la myéline ( cette synthèse n'est réellement présente qu'après le terme ),
  2. drainer des substances potentiellement toxiques si présentes en trop grande concentration ( radicaux libres, K<sup>+</sup>, acides aminés excitateurs, médicaments ),
  3. amener des métabolites intermédiaires ( acides aminés, substrat du cycle de Krebs ) indispensables pour l'activité neuronale.
  4. Certaines cellules gliales ( celles de la microglie ) ont une activité maximale très tôt dans la vie intra-utérine ( avant 28 semaines ) : elles ont essentiellement une activité « inflammatoire et immunitaire », et de phagocytose ou nettoyage.
- De ***manière plus anatomique***, certaines structures comme les noyaux de la base, le corps calleux, le cervelet, de part leur intervention dans les projections cortex ← ou → sous-cortex interviennent de manière indirecte dans l'enregistrement électrique de l'activité corticale.
- Les meilleures conditions d'enregistrement neurophysiologique, indépendamment de la technique considérée, requièrent le calme, voir le sommeil.
- Lorsque le seuil d'irritabilité cérébrale est abaissé, le trépied à considérer comporte:
  1. une susceptibilité génétique ;
  2. une lésion « épileptogène, source d'orage ou expliquant l'absence de la fonction ;
  3. un facteur déclenchant ou déstabilisant.

Quelques illustrations anatomiques et cytologiques sont données ci-dessous. On peut y voir :

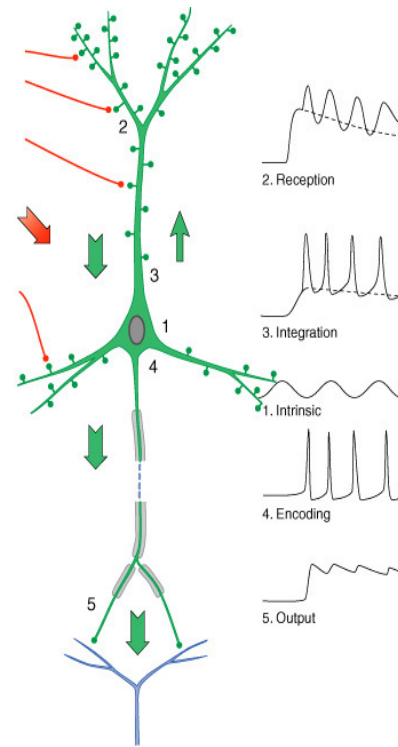
1. la relation entre la matière grise et la matière blanche,
2. les principaux noyaux de la base, une structure neuronale et sa relation anatomique avec une cellule gliale,
3. l'association neuro-no-gliale aux confins intercellulaires ( les synapses ),
4. l'illustration de la propagation de l'activité combinée électrique et moléculaire = la communication intercellulaire.
5. l'entité neuro-no-gliale,
6. la disposition des différentes couches neuronales dans le cortex cérébral.





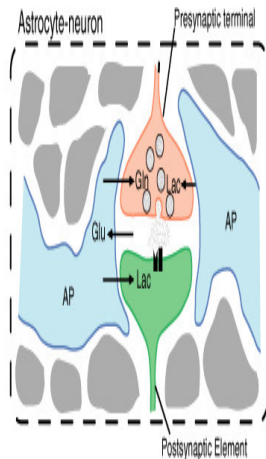
**FIGURE 3.8** Schematic representation of the cytological relations existing between intraparenchymal capillaries, astrocytes, and the neuropil. Astrocyte processes surround capillaries (endfeet) and ensheath synapses; in addition, receptors and uptake sites for neurotransmitters are present on astrocytes. These features make astrocytes ideally suited to sense synaptic activity (A) and to couple it with uptake and metabolism of energy substrates originating from the circulation (B).

FROM MOLECULES TO NETWORKS John H. Byrne, James L. Roberts  
© 2004 Elsevier Inc. All rights reserved.



**FIGURE 4.1** Nerve cells have four main regions and five main functions. Electrotonic potential spread is fundamental for coordinating the regions and their functions.

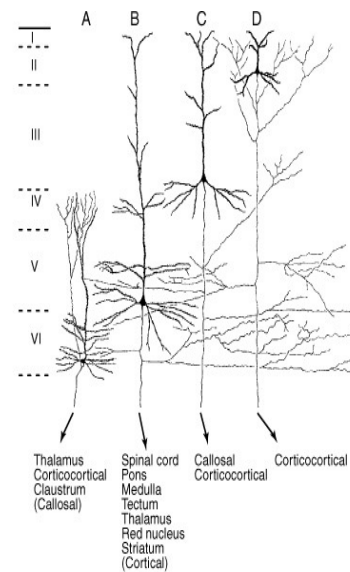
FROM MOLECULES TO NETWORKS John H. Byrne, James L. Roberts  
© 2004 Elsevier Inc. All rights reserved.



**FIGURE 3.14** The astrocyte-neuron metabolic unit. Glutamatergic terminals and the astrocytic processes that surround them can be viewed as a highly specialized metabolic unit in which the activation signal (glutamate) is furnished by the neuron to the astrocyte, whereas the astrocyte provides the precursors needed to maintain the neurotransmitter pool (glutamine, lactate, alanine), as well as the energy substrate (lactate). AP, astrocyte process.

FROM MOLECULES TO NETWORKS John H. Byrne, James L. Roberts

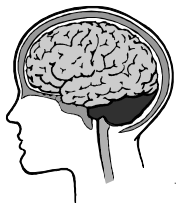© 2004 Elsevier Inc. All rights reserved.



**FIGURE 1.4** Morphology and distribution of neocortical pyramidal neurons. Note the variability in cell size and dendritic arborization as well as the presence of axon collaterals, depending on the laminar localization (I–VI) of the neuron. Also, different types of pyramidal neurons with a precise laminar distribution project to different regions of the brain. Adapted with permission, from Jones (1984).

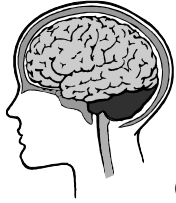FROM MOLECULES TO NETWORKS John H. Byrne, James L. Roberts

© 2004 Elsevier Inc. All rights reserved.



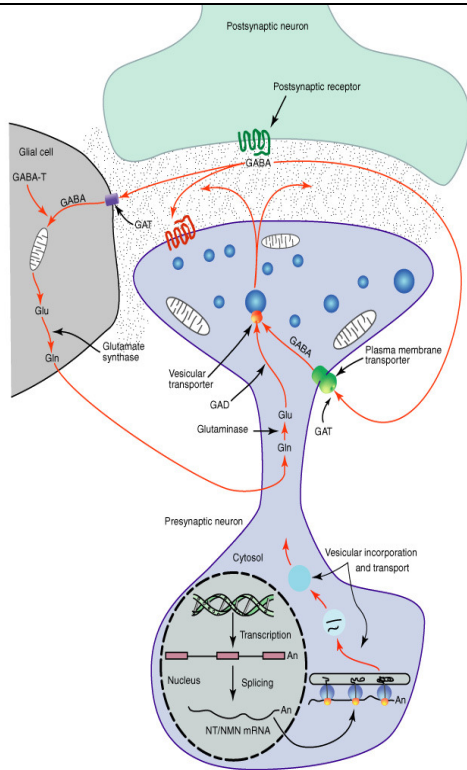
Les phénomènes qui sont décrits dans la maturation cérébrale et qui intéressent le sujet ici abordé sont :

1. les aspects de mise-en-place d'une cellule donnée ;
2. l'interaction de cette cellule avec une cellule cible à choisir ( phase d'hyperexcitabilité physiologique aux acides aminés excitateurs, ) ;
3. la gestion d'un groupe d'informations par des structures telles les noyaux de la base, le corps calleux ou certains noyaux du tronc cérébral, et après le cervelet,
4. la propagation des informations dans un groupe de cellules données vers un autre groupe cible.



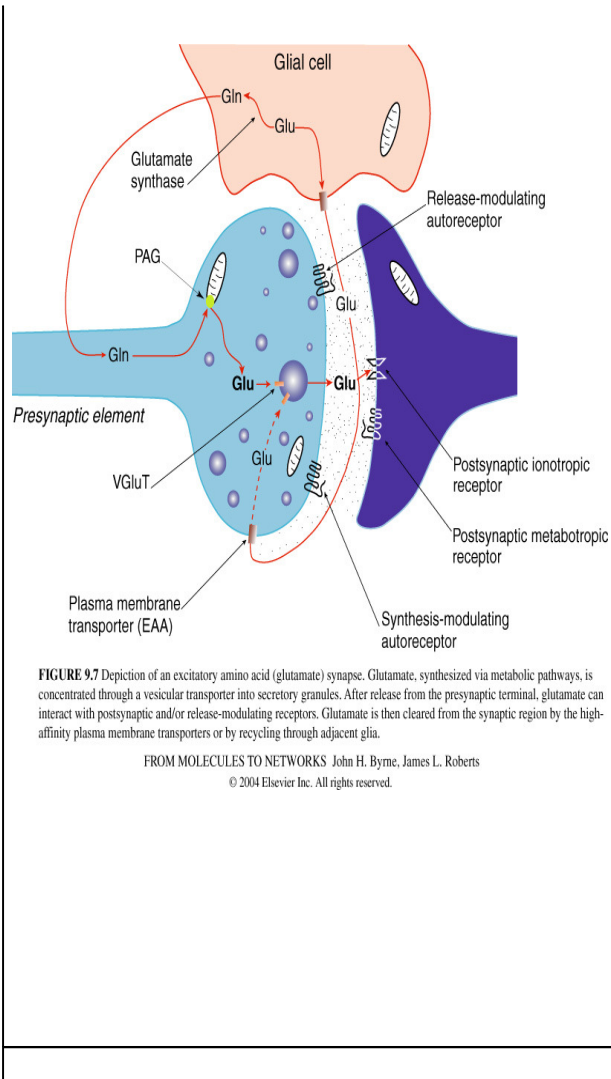
Ces différents points expliquent pourquoi il y a une particularité durant la période néonatale à propos de l'excitabilité des neurones, mais aussi à propos de la sémiologie des paroxysmes pouvant être observés.

- Enfin, dans le décours d'une atteinte histologique fœtale ou néonatale,
    1. qu'elle soit d'origine inflammatoire ou énergétique ou hypoxique,
    2. l'atteinte cellulaire ( sous forme fonctionnelle transitoire, ou sous forme de mort cellulaire par un mécanisme de type apoptotique ou nécrotique ) dans un territoire donné peut,
    3. par le biais d'une cicatrice gliale, ou d'un groupuscule cellulaire fonctionnel mais « insensé » car isolé, ou par le biais d'une zone plus grande pseudo-kystique, cette atteinte cellulaire peut entraver la bonne organisation biochimique et électrique du réseau cellulaire dans le système nerveux central. La perturbation de celle-ci favorise alors l'apparition:
      - de perturbations des cycles du sommeil ou d'autres fonctions neurovégétatives ( respiratoires ou digestives ), ou
      - de paroxysmes endéans les 12 mois qui suivent l'épisode aigu.
- Il y aura principalement une perte d'équilibre entre les synapse excitatrices ( glutamate ) et inhibitrices ( GABA ) :



**FIGURE 9.6** Schematic depiction of the life cycle of a GABAergic neuron.  $\alpha$ -Ketoglutarate formed in the Krebs cycle is transaminated to glutamate (Glu) by GABA transaminase (GABA-T). The transmitter GABA is formed from the Glu by glutamic acid decarboxylase (GAD). GABA that is released is taken by high-affinity GABA transporters (GAT) present on neurons and glia.

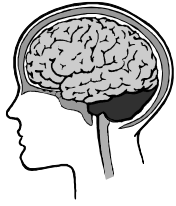FROM MOLECULES TO NETWORKS John H. Byrne, James L. Roberts  
 © 2004 Elsevier Inc. All rights reserved.



**FIGURE 9.7** Depiction of an excitatory amino acid (glutamate) synapse. Glutamate, synthesized via metabolic pathways, is concentrated through a vesicular transporter into secretory granules. After release from the presynaptic terminal, glutamate can interact with postsynaptic and/or release-modulating receptors. Glutamate is then cleared from the synaptic region by the high-affinity plasma membrane transporters or by recycling through adjacent glia.

FROM MOLECULES TO NETWORKS John H. Byrne, James L. Roberts  
 © 2004 Elsevier Inc. All rights reserved.





- **De manière schématique, on peut décrire les points repères neurophysiologiques suivants concernant l'activité électrique corticale :**

<b>AG ou Age PC</b>	<b>Faits marquants</b>
24-27 semaines	<ul style="list-style-type: none"> <li>◦ Ondes polymorphes, discontinues, amples</li> <li>◦ Possibilités de courtes périodes (1-2 min) d'activités continues</li> <li>◦ Eveil/sommeil indissociable</li> </ul>
28-32 semaines	<ul style="list-style-type: none"> <li>◦ Bouffées theta (donc tracé discontinu)</li> <li>◦ NB 28-29 semaines : ces bouffées sont synchrones (dans les 2 hémisphères)</li> <li>◦ Après 30 semaines, il y a des bouffées delta</li> <li>◦ Eveil / sommeil indissociables</li> </ul>
32 – 36 semaines	<ul style="list-style-type: none"> <li>◦ Disparition des bouffées theta</li> <li>◦ Pointes multifocales</li> <li>◦ Eveil / sommeil dissociables</li> </ul>
> 36 semaines	<ul style="list-style-type: none"> <li>◦ Eveil / sommeil structuré</li> <li>◦ Eveil : bas voltage, diffus</li> <li>◦ REM : ondes lentes avec épisodes d'ondes rapides, activité continue</li> <li>◦ NREM : activité discontinue</li> </ul>
> 44 semaines	<ul style="list-style-type: none"> <li>◦ Tracé continu en sommeil calme</li> </ul>
> 46 semaines	<ul style="list-style-type: none"> <li>◦ Fuseau de sommeil dans les régions centrales</li> </ul>
> 48 semaines	<ul style="list-style-type: none"> <li>◦ Activité rythmique occipitale qui disparaît à l'ouverture des yeux</li> </ul>
4 à 5 mois	<ul style="list-style-type: none"> <li>◦ Bouffées d'ondes pointes frontales ( encoches )</li> </ul>
6 à 8 mois	<ul style="list-style-type: none"> <li>◦ Rythme theta pendant l'endormissement</li> </ul>

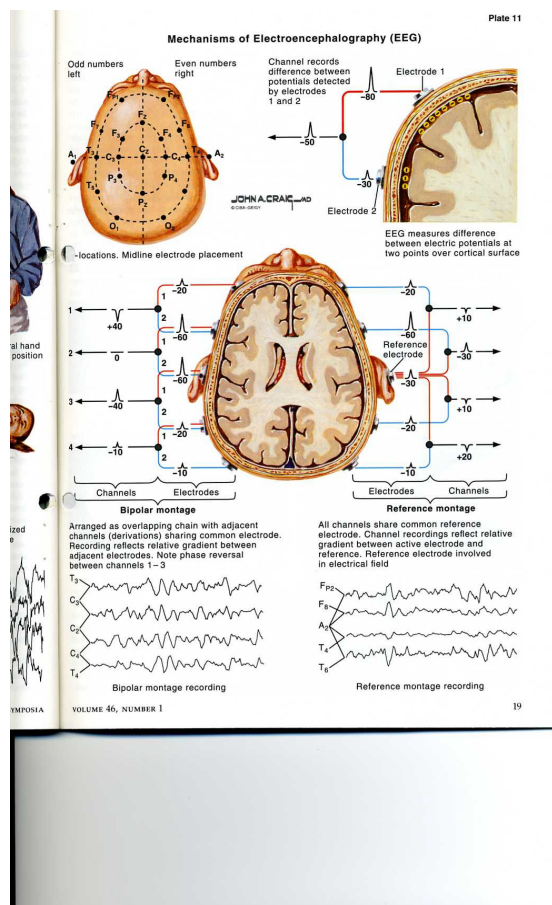
Il est intéressant de plutôt comprendre le pourquoi d'une telle progression ( à l'instar des étapes cliniques du développement neurologique ) et de retenir quelques points de repères temporels.



## 2. L'EEG « classique » ( cfr BERGER, 1920 ) :

L'EEG est une méthode fiable de l'activité corticale. L'examen clinique pur ou inclus dans des scores ( selon les standards décrits, y compris l'analyse des mouvements généraux selon Prechtl, ainsi que les classifications d'entités comme l'encéphalopathie post-hypoxique selon Sarnat et Sarnat ou selon Fenichel , ou le score de Ellison dans le décours de convulsions néotatales ) doivent toujours être mis à l'avant plan dans l'importance des investigations neurologiques. Malgré les différentes tendances à chercher d'autres techniques neurophysiologiques ( comme les potentiels évoqués ), l'EEG, court ou prolongé, reste, à côté de l'échographie cérébrale, la principale technique d'investigation.

Les principaux neurones générateurs sont ceux des couches III et V du cortex ( celui-ci est composé de 6 couches cellulaires ). Le synchronisme ou la désynchronisation de milliers de cellules ( répartis sur une surface d'au moins 6 cm<sup>2</sup> ) est lié aux afférences sous corticales ( noyaux de la base et ici surtout le thalamus, substance réticulée, corps calleux,...). Le LCR, les méninges et le scalp sont de bons conducteurs des potentiels électriques, au contraire de la composante osseuse de la boîte crânienne.



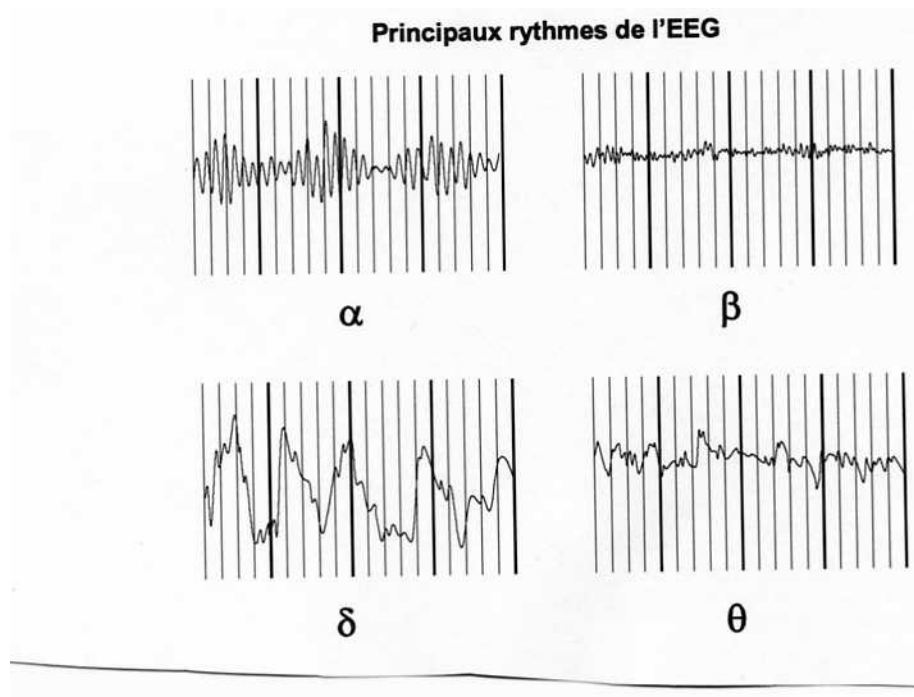
Chez le prématuré et le nouveau-né, 8 électrodes suffisent, réparties de façon symétrique sur les deux hémisphères en regard des régions frontales ( chez le plus grand enfant ou chez l'adulte, on peut aller de 10 à 20 électrodes ), rolandiques, occipitales et temporales. Les électrodes peuvent être mises sous forme d'aiguilles intracutanées, ou sous un casque type Dreyfus-Brisac ( des lanières de caoutchouc ). Celui-ci est largement utilisé à partir de l'âge de 3 mois. On recueille ainsi des différences de potentiel électrique entre une zone corticale analysée et une électrode centrale de référence ( Cz par exemple ).

Il faut tenir compte des éléments développementaux décrits dans le tableau plus haut : l'âge de l'enfant, son état d'éveil ou sommeil, et le tracé doit comprendre un laps de temps de 30 minutes ( ou plus ).

**On applique la systématique de lecture suivante ( items pouvant être repris dans le protocole ) :**

- identification du stade éveil, sommeil calme, sommeil agité ;
- identifier la fréquence dominante du rythme sur les deux hémisphères :

Fréquences	Rythme et amplitude	Source principale
0,5 – 4 Hz	<b>Delta</b> :variable en micro V, mais > 25 microV	? pendant sommeil non agité
4 – 8 Hz	<b>Théta</b> :50 microV	Cortex temporal,
8 – 13 Hz	<b>Alpha</b> :20 à 50 microV	Cortex occipital mais peut s'étendre ; repos sensoriel, mais sans sommeil ; calcul mental ; émotions.
13 – 20 Hz	<b>Beta</b> :5 à 10 microV	Cortex frontal, en éveil



- Le rythme alpha est celle la plus retrouvée en cas de repos sensoriel avec les yeux fermés et son origine est surtout le cortex occipital ; le rythme beta est celle essentiellement retrouvée en cas de repos sensoriel, les yeux ouverts et son origine est surtout le cortex frontal ; la fréquence theta et mu est celle retrouvée pendant le sommeil, et son origine s'étale du cortex frontal au cortex temporo-pariétal, ainsi que sur la région centrale des cortex pariétaux.
- s'intéresser à la complexité du tracé :
  1. le gradient antéro-postérieur, qui se marquera mieux après 15 j de vie ;
  2. la symétrie interhémisphérique qui se marquera mieux à la fin du 1<sup>o</sup> mois de vie ( une asymétrie de plus de 30 % est suspecte ;
  3. faire une sorte de scanning de toutes les régions ;
- analyser de l'architecture du sommeil quand c'est possible.
- Noter les artefacts ( < transpiration, succion, une pompe d'infusion, une électrode, un mouvement de la tête, des paupières, des yeux, un tremblement,...)

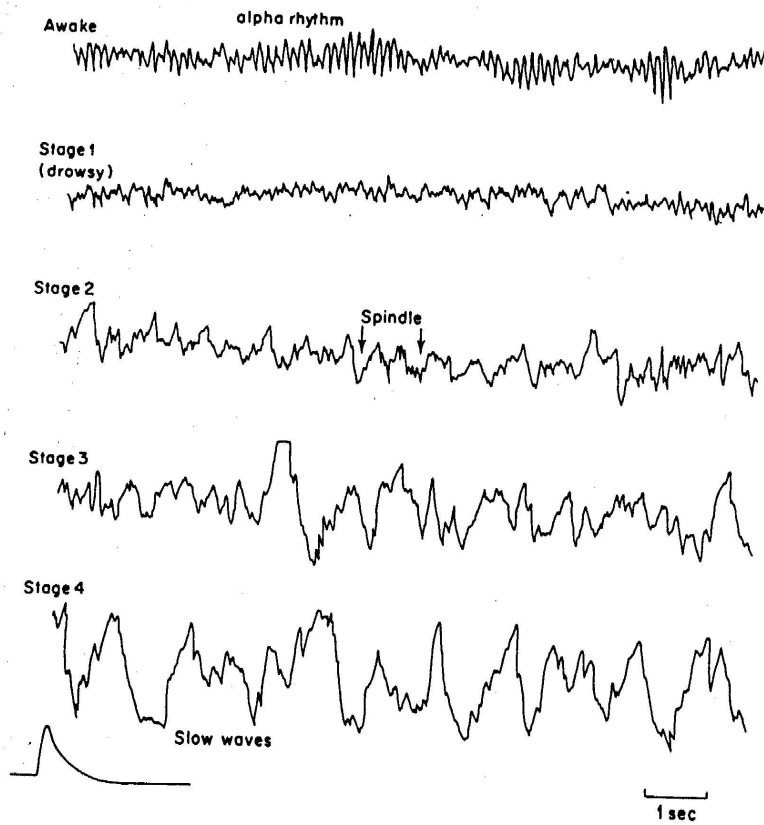


Figure 1. The stages of orthodox (NREM, non-rapid eye movement) sleep. Recording from  $C_2-P_2$ , with  $50 \mu V$  signal, time constant 0.3 sec.

### **3. L'EEG prolongé avec visualisation en temps réel:**

Il peut être réalisé isolément ou en combinaison d'autres paramètres ( respiratoires, circulatoires, EMG et surtout VIDEO ) ; le nombre d'électrodes est variable. Dans l'unité néonatale intensive, nous avons la possibilité de faire des enregistrements EEG prolongés à l'aide d'électrodes frontales, pariétales, temporales et occipitales.

#### ***ASPECTS TECHNIQUES ET MONTAGE***

##### **Matériel**

- Le patient doit être sous un moniteur Intellivue
- Module EEG, électrodes EEG, gel « ELECTRO GEL »
- Coban, alcool, éther, sparadrap, tiges en carton (celles de hématest)
- Bonnet de CPAP

##### **Configuration de la centrale**

La centrale de surveillance doit être configurée pour le lit concerné

- aller dans la case du lit concerné et cliquer sur fenêtre patient
- aller sur l'écran de droite et cliquer sur « toutes commandes »
- cliquer sur « courbes mémor »
- aller sur sél. courbe 3 et choisir EEG 1
- aller sur sél courbe 3 et choisir EEG 2
- retourner sur fenêtre patient (toujours sur l'écran de droite)

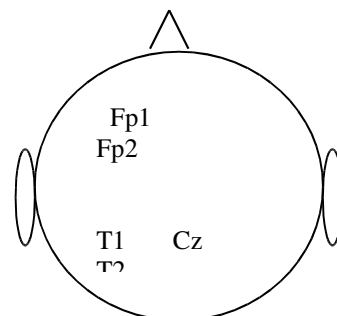
NB : courbe 1 : FC, courbe 2 : set ou FR = phétysmographe

##### **Impression du tracé**

Une fois l'enregistrement terminé ( 1 à 96 heures. !), imprimer le tracé 1x / 24 h.  
Ne pas oublier d'aller sélectionner EEG 1 et EEG 2.

##### **Application des électrodes dans le montage A :**

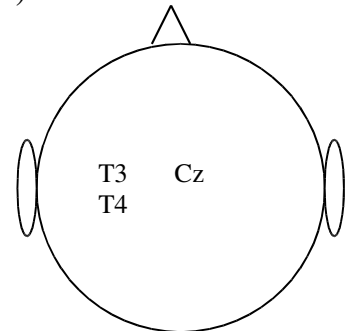
- repérer les endroits où les électrodes seront placées
- préparer la peau : passage à l'éther, puis à l'alcool
- placer une bande coban horizontale à mi-hauteur du front et de l'occiput. (bande horizontale)
- placer une bande coban mi- cercle derrière les oreilles, et la fixer par des sparadraps sur la bande horizontale
- remplir la cupule d'electro-gel et placer l'électrode centrale (Cz) de couleur noire sur la région médiane du scalp
- remplir les cupules d'electro-gel et placer les électrodes frontales : la bleue à gauche



- (F1) et la jaune à droite (F2) en regard du milieu de l'orbite
- remplir les cupules d'electro-gel et placer les électrodes temporales, la rouge à gauche (T1) et la verte à droite (T2)
  - l'ensemble des fils passent à l'arrière, à travers le bonnet « CPAP »
  - les câbles sont reliés au module
  - sur le module, appuyer sur le bouton de configuration. Activer tous les paramètres. L'image du montage apparaît sur l'écran, vérifier la position des électrodes. Idéalement, les 4 électrodes deviennent des boutons verts; s'ils sont jaunes, c'est que la transmission (cutanée) n'est pas idéale  $\Rightarrow$  changer l'impédance. S'ils sont rouges, le montage n'est pas valable  $\Rightarrow$  déplacer les électrodes et vérifier s'il y a assez de gel
  - Lors de bonnes conditions réunies, les tracés de l'hémisphère gauche (chiffres impairs) et de l'hémisphère droit (chiffres pairs) sont déroulants et les chiffres des activités sont marqués.
  - Annoter les événements significatifs (ex :pleurs, autres circonstances, .....)

### **Application des électrodes dans le montage B**

Par rapport au montage A, les différences ici sont que les électrodes occipitales remplacent les électrodes frontales ( F1  $\rightarrow$  O1 et F2  $\rightarrow$  O2 )



### **Visualisation des données.**

- tracés des 2 EEG et/ou des 2 BSC (bandes spectrales compressées)
- signalement de la fréquence dominante des activités ( alpha, theta,...)
- visualisation des chiffres des différentes activités enregistrées, pour chacun des 2 hémisphères

NB : A tout moment, depuis le module, on peut demander une impression du tracé

### ***SELECTION DES PATIENTS***

#### **$\rightarrow$ Population classique :**

- asphyxie à terme
- présences de paroxysmes cliniques ou de convulsions
- encéphalopathie toxique ou métabolique
- lésion cérébrale

**→Population dans un protocole de recherche**

**→Analyse du sommeil**

*SETTING*

- moniteur Intellivue
- montage et fixation
- préparation de la centrale
- recueil des événements
- impression des résultats

*ELEMENTS THEORIQUES SOUS-JACENTS*

**Tenir compte des paramètres suivants :**

- l'âge gestationnel
- l'âge post-conceptionnel
- l'état d'éveil
- l'état du sommeil ( REM, nREM )
- tout événement : mouvements, cris, pleurs, succion, dPCO<sub>2</sub>, dSaO<sub>2</sub>, dTA, médicaments neurotropes (morphiniques, benzodiasépines)





### Eléments du schéma développemental neurophysiologique

AG ou Age PC	Faits marquants
24-27 semaines	<ul style="list-style-type: none"> <li>◦ Ondes polymorphes, discontinues, amples</li> <li>◦ Possibilités de courtes périodes (1-2 min) d'activités continues</li> <li>◦ Eveil/sommeil indissociable</li> </ul>
28-32 semaines	<ul style="list-style-type: none"> <li>◦ Bouffées theta (donc tracé discontinu)</li> <li>◦ NB 28-29 semaines : ces bouffées sont synchrones (dans les 2 hémisphères)</li> <li>◦ Après 30 semaines, il y a des bouffées delta</li> <li>◦ Eveil / sommeil indissociables</li> </ul>
32 – 36 semaines	<ul style="list-style-type: none"> <li>◦ Disparition des bouffées theta</li> <li>◦ Pointes multifocales</li> <li>◦ Eveil / sommeil dissociables</li> </ul>
> 36 semaines	<ul style="list-style-type: none"> <li>◦ Eveil / sommeil structuré</li> <li>◦ Eveil : bas voltage, diffus</li> <li>◦ REM : ondes lentes avec épisodes d'ondes rapides, activité continue</li> <li>◦ NREM : activité discontinue</li> </ul>
> 44 semaines	<ul style="list-style-type: none"> <li>◦ Tracé continu en sommeil calme</li> </ul>
> 46 semaines	<ul style="list-style-type: none"> <li>◦ Fuseau de sommeil dans les régions centrales</li> </ul>
> 48 semaines	<ul style="list-style-type: none"> <li>◦ Activité rythmique occipitale qui disparaît à l'ouverture des yeux</li> </ul>
4 à 5 mois	<ul style="list-style-type: none"> <li>◦ Bouffées d'ondes pointes frontales ( encoches )</li> </ul>
6 à 8 mois	<ul style="list-style-type: none"> <li>◦ Rythme theta pendant l'endormissement</li> </ul>



### Terminologie neurophysiologique

- Comment est le Background : la fréquence prédominante dans le temps, dans l'espace (intra-hémisphérique) et dans le synchronisme (inter-hémisphérique)

? le tracé est-il continu

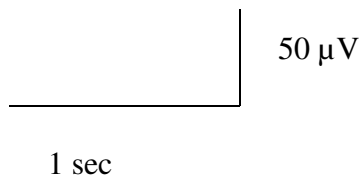
? ou discontinu

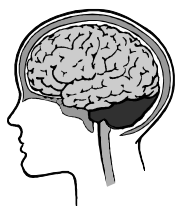- Quelles sont les fréquences prédominantes

Pour rappel :

Fréquences	Activités	Amplitude	%
0,5 – 4 Hz	Delta		
4 – 8 Hz	Tetha	Variable	Variable
8 – 13 Hz	Alpha	( cfr FP Max )	( cfr LS et % PT )
13 – 20 Hz	Beta		

- Les chiffres impairs concernent l'hémisphère gauche. ( F1, T1, O1 )
- Les chiffres pairs concernent l'hémisphère droit. ( F2, T2, O2 )
- La bande spectrale compressée ou BSC ( BSC1 et BSC2 )
- FDM : fréquence dominante majeure
- Calibrage





**EEG VIDEO EEG**  
**Prolongés ou présence de paroxysmes chez le nouveau-né**

Feuille de recueil des événements au lit du malade

Nom : Prénom : N° de lit : Date : AG :	APC :
--	-------

Motif :  
 =====

Montage A / B  
 =====

Heures	Evénements

Forme clinique du paroxysme	Présence et localisation corporelle
Paroxysme de type subtil	
Paroxysme de type tonique type préma	
Paroxysme de type tonique type à terme	
Paroxysme de type opisthotonos	
Paroxysme de type clonique focal	
Paroxysme de type clonique multifocal	
Paroxysme de type myoclonique	



#### **4. Les formes les plus courantes de convulsions ou paroxysmes en période néonatale:**

*Le paroxysme comprend un aspect électrique et un aspect clinique ; il est important d'avoir une description la plus précise possible de ces paroxysmes cliniques et électriques.*

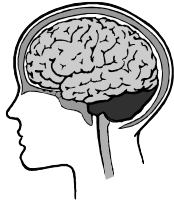→ le paroxysme électrique est une décharge rapide et excessive de l'activité électrique d'un groupe de neurones, avec un voltage ( amplitude ) et un rythme élevé ;

→ le paroxysme **clinique** comprendra des contractions musculaires soutenues qui devront être **bien décrites** :

1. « **toniques** » : chez le prématuré, on verra les 4 membres en extension et élévation ; chez l'enfant à terme, on verra les 4 membres en extension, en rotation interne et sans extension, avec parfois des clonies ( posture de décérébration ) ; l'autre forme possible est la posture en opisthotonos que l'on peut rencontrer en cas d'ictère nucléaire, ou de maladie de Gaucher, dans certaines acidoaminopathies, en cas d'hypertension dans la fosse postérieure.
2. ou interrompues « **cloniques** » : la forme multifocale est celle où les paroxysmes ont l'air de migrer dans le corps et concernent les deux côtés ; la forme focale reste confinée à un côté.
3. si elles sont plus rapides et concernant des groupes myofibrillaires plus réduits, elles seront qualifiées de « **myocloniques** », rares et de pronostic sévère.
4. Parfois, les muscles concernés sont peu volumineux qu'elles seront qualifiées de « **subtiles** » : surtout sous forme d'apnée ( ou d'autres variations neurovégétatives : tension artérielle ) qui n'est alors pas accompagnée de bradycardie, mais qui est accompagnée de mouvement plus discrets de yeux, paupières, bouche et une partie d'un membre.

<b>Forme clinique</b>	<b>Présence et localisation corporelle</b>
Paroxysme de type subtil	
Paroxysme de type tonique type préma	
Paroxysme de type tonique type à terme	
Paroxysme de type opisthotonos	
Paroxysme de type clonique focal	
Paroxysme de type clonique multifocal	
Paroxysme de type myoclonique	

→ **les facteurs inducteurs ou le contexte clinique** seront aussi importants dans la description : situation nutritionnelles, contexte asphyxique ou hypoxique, ou traumatique, ou hypertensif, ou hypoglycémique, ou malformatif, ou infectieux ou semblant infectieux, ou certains éléments métaboliques marquants ( acidose métabolique, ammonium, Ca<sup>++</sup>, acide lactique, urée, TGO, TGP, corps cétoniques dans les urines, AA sanguins, analyse du LCR, PTT, acide urique, CoFo, CRP, AA ,...).



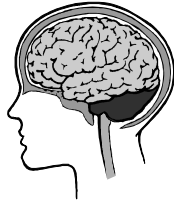### Les entités cliniques et électrophysiologiques des paroxysmes du nouveau-né :

- Syndrome post-hypoxique ou post-asphyxique : « pointes-ondes en bouffées, entrecoupées par des activités normales » ;
- Etat de mal convulsif focal ( ← occlusive vascular disorder ) : « pointes lentes rythmiques unilatérales » ;
- Etat de mal généralisé : « pointes-ondes en bouffées » ;
- Convulsions néonatales bénignes ( à j 4-5 ) : « théta pointu alternant », avec (myo)clonies ;
- Convulsions néonatales bénignes familiales précoces : souvent j 2-3, mais parfois plus tard, avec prédominance chez le garçon ( anamnèse ! ) : « pas de tracé spécifique » ;
- Encéphalopathie myoclonique précoce : « pointes-ondes en bouffées, jamais synchrone sur les deux hémisphères, séparées par des tracés plats = suppression bursts » : penser à une maladie métabolique ( surtout une hyperglycinémie ou une acidémie-D-glycérique ) ou annonce d'une encéphalopathie épileptique infantile précoce comme une hypsarythmie.
- Convulsions généralisées liées à un dysfonctionnement de la vitamine B6 ( dosage de l'acide pipécolique sanguin ) [ R/ 100 mg IV pyridoxine ] ;
- ou de l'acide folinique ( dosage acide pipécolique, AA sanguins , HVA et 5 HIAA dans les urines ; [ R/ 100 mg vit B6 et 2.5 mg acide folique ] ;
- anomalie du transporteur 1 du glucose vers le SNC ( GLUT1 deficiency ) : anomalie à distance des repas.

En dehors du traitement précis concernant les convulsions et le traitement spécifique du facteur déclenchant, la question de la durée du traitement anti-convulsivant peut se poser. Plusieurs attitudes sont possibles :

- il y a celle proposée par **Volpe**, qui traite les convulsions pendant 3 mois, et après bilan clinique et électrophysiologique le poursuit ( avec alors un bilan trimestriel ) ou l'arrête.
- il y a celle proposée par **Aicardi**, qui traite les convulsions pendant 1 an puis, après bilan l'arrête ou le poursuit.

→ Pour être plus précis face à la complexité de la population néonatale, **Patricia Ellison** a établi un score des convulsions néonatales qui permet de dire si l'on peut arrêter le traitement à la sortie.



### Score de Patricia Ellison :

- réalisé au plus tard à la sortie, un total < 5 permet d'émettre un bon pronostic et d'arrêter les anti-convulsivants ;
- réalisé à trois mois de vie, un total < 6 permet d'émettre un bon pronostic et d'arrêter les anticonvulsivants.

1. Poids de naissance :

< 1500g → 2 ; > 1500 g → 1

2. type de paroxysme :

subtil ou atypique → 0

clonique : → 1

tonique ou myoclonique → 2

3. facteur déclenchant :

inconnu → 0

hypocalcémie, hypoglycémie, → 1

hémorragie sous arachnoïdienne ou stades 1,2 ; → 1

Sarnat stade 2 : → 1

Méningite, → 2

Hémorragie stade 3,4 → 2

Malformation cérébrale → 2

Sarnat stade 3 → 2

4. EEG :

Normal → 0

Anomalies mineures → 1

Anomalies marquées → 2

5. Examen neurologique :

Normal → 0

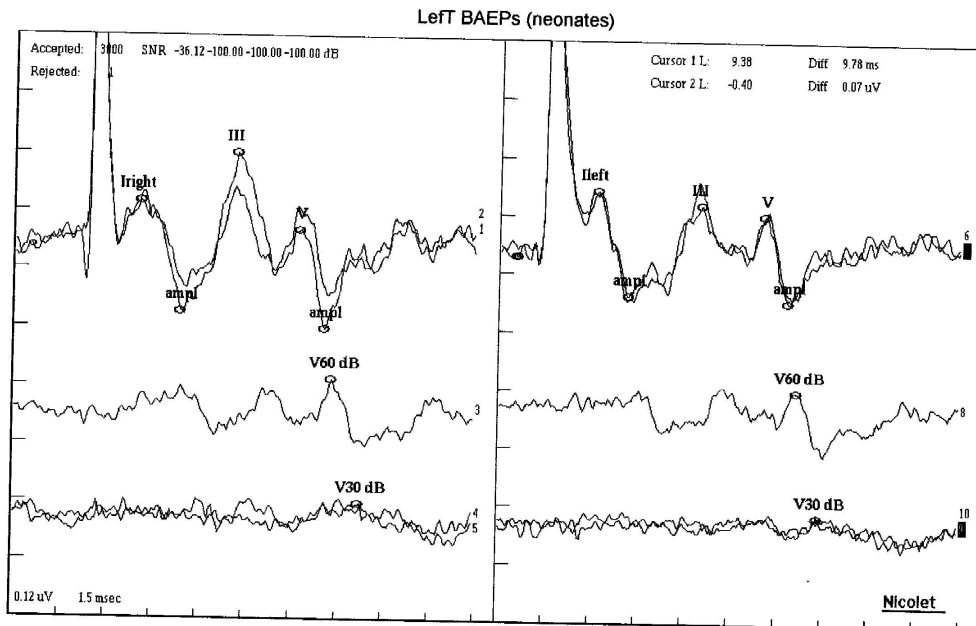
Anomalies mineures ( hypotonie modérée, hyperexcitabilité ) → 1

Anomalies majeures ( hémisynndrome, hyper- hypo – tonie majeure ) → 2



## 5. Les potentiels évoqués auditifs :

- Les potentiels évoqués auditifs ( PEA ) ou du tronc cérébral font partie des explorations neurologiques ;
- On décrit jusqu'à 7 « pics », bien que le plus souvent seulement ( I, III, et V ) 3 sont le plus souvent considérés :
  - I = partie cochléaire
  - II = noyau cochléaire
  - III = olive du pont ;
  - IV = lemnisque latéral ;
  - V = colliculus inférieur ;
  - VI = geniculus median ;
  - VII = radiations auditives ;



Sensitivity and Sweep Time Per Division									
1   0.12 uV	1.5 msec	2   0.12 uV	1.5 msec	3   0.12 uV	1.5 msec	4   0.12 uV	1.5 msec	5   0.12 uV	1.5 msec
8   0.12 uV	1.5 msec	7   0.12 uV	1.5 msec	8   0.12 uV	1.5 msec	9   0.12 uV	1.5 msec	10   0.12 uV	1.5 msec
ABR									
Iright	2.08ms	I-V	5.19ms	Ileft	2.18ms	I-V	5.40ms		
Iright ampli	0.14uV	II-V	1.05ms	Ileft ampli	0.08uV	II-V	1.08ms		
II	5.23ms	I-V	6.24ms	III	5.54ms	I-V	6.48ms		
V	7.27ms			V	7.58ms				
ampli	0.18uV			ampli	0.10uV	VII	111.62 A		
V80 dB	8.32ms			V80 dB	8.66ms				
V30 dB	9.25ms			V30 dB	9.38ms				
V20 dB				V20 dB					
V10 dB				V10 dB					

- On analyse la présence des pics, leur amplitude , ainsi que le rapport V / I et l'intervalle I → V.
- La technique du clic est celle à utiliser.
- On peut avoir recours à une sédation, moyenne ou profonde car l'enfant doit rester calme.
- Chaque côté sont examinés séparément par 3 électrodes ( celles-ci sont posées sur les mastoïdes ainsi que sur le point Cz ( cfr le schéma dans EEG prolongé ).
- Commencer par le côté droit.
- On essaie d'obtenir 2 courbes à 90 dB, 1 courbe à 60 dB et 2 courbes à 30 dB

Les valeurs normatives sont les suivantes :

Voltage en nV

latences en msec

Semaines	I	V	V / I	I	III	V	I→V
29	1.6	1.3	0.8	2.56	5.26	8.32	5.76
40	2.7	1.84	0.7	1.76	4.56	6.88	5.12
Adulte	3.4	5.34	1.6	1.52	3.76	5.52	4

- Grades des PEA :
  - 0 = tracé normal des deux côtés;
  - 1 = latences inter-pics augmentées ou rapport V / I anormal chez l'un ou les deux côtés ;;
  - 2 = identification de l'onde I et / ou III seulement chez l'un ou des deux côtés;
  - 3 = seule onde I identifiable chez l'un ou des deux côtés.



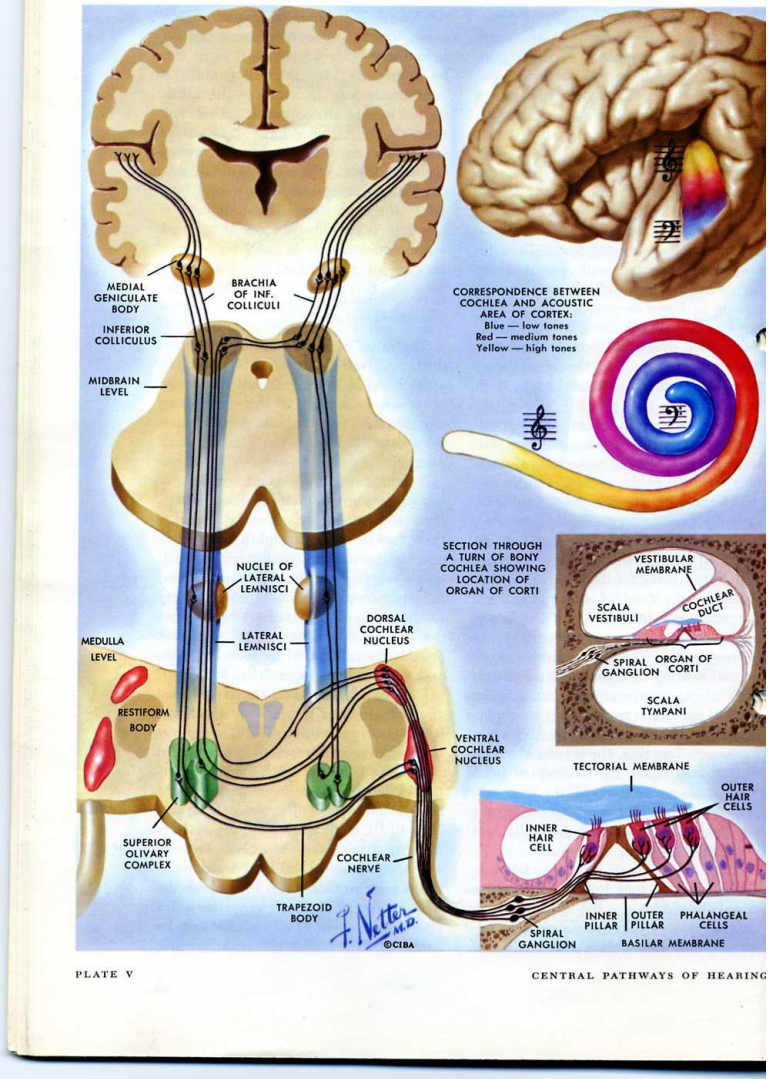
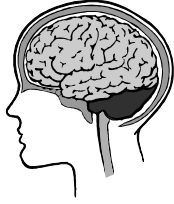

PLATE V

CENTRAL PATHWAYS OF HEARING



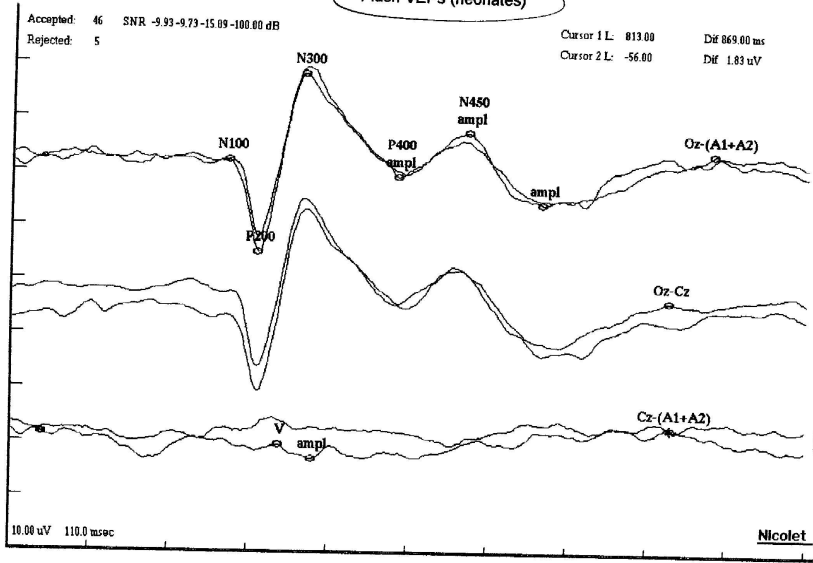
## **6. Les potentiels évoqués visuels :**

- Les potentiels visuels font partie intégrante des explorations neurologiques ;
- la méthode de stimulation par l'échiquier ( utilisée chez les personnes plus grandes ) va plutôt stimuler la macula et donnera des informations surtout sur le cortex visuel ;
- la méthode de stimulation par le flash ( utilisée chez les plus petits ) va plutôt stimuler la périphérie de la rétine et donnera des informations surtout sur le cortex non visuel ;
- On utilise 3 électrodes : sur les deux mastoïdes ou les lobes de l'oreille et sur Fz ;
- ici aussi, on va obtenir plusieurs pics dénommés P200 et N 300 par exemple ( positifs ou P : vers le haut ; négatifs ou N : vers le bas ) et on analyse les amplitudes et les latences ;
- 1° pic = la rétine  
2° et 3° pic = le cortex ;  
10° pic = siège inconnu à l'heure actuelle.
- Les grades des PEV sont :
  - 0 = tracé normal ;
  - 1 = latences augmentées ou morphologie curieuse des pics ;
  - 2 = absences de certains composants, ou ayant une amplitude < 2 microv ou mal reproductible ou morphologie anormale ;
  - 3 = composants absents ou non identifiables.

Notes/Impressions:

Nicole

Flash VEPs (neonates)



Sensitivity and Sweep Time Per Division		Sensitivity and Sweep Time Per Division		Sensitivity and Sweep Time Per Division		Sensitivity and Sweep Time Per Division	
4   10.00 uV 110.0 msec	5   10.00 uV 110.0 msec	6   10.00 uV 110.0 msec	7   10.00 uV 110.0 msec	8   10.00 uV 110.0 msec	9   10.00 uV 110.0 msec	10   10.00 uV 110.0 msec	11   10.00 uV 110.0 msec
VEPS (neonates)							
N100	198.20ms	Cz-(A1+A2)	813.00ms				
P200	241.00ms	V	271.80ms				
N300	302.60ms	ampl	4.44uV				
ampl	2.47uV						
P400	432.40ms						
ampl	5.92uV						
N450	528.20ms						
ampl	7.34uV						
Oz-(A1+A2)	869.00ms						
ampl	1.83uV						

## 7. Les potentiels évoqués somesthésiques :

- Les potentiels somesthésiques font partie intégrante des explorations neurologiques ;
- La technique comprend des électrodes de stimulation, ainsi que des électrodes « sur le trajet » qui vont mesurer les latences ;
- La stimulation se fait au niveau du nerf médian ( au poignet : 10- 20 mA, à 0.1-0.5 msec et à 3-5 Hz) jusqu'à obtenir la flexion du pouce ;
- Les 3 électrodes du trajet sont dans un 1° temps mises 1 en pré-rolandique, 1 en post-rolandique, 1 sur la mastoïde ou le lobe de l'oreille contro-latérale ; dans un 2° temps, 1 au point de ERB, 1 en Cz et une sur l'oreille contro-latérale ;
- On obtient ainsi des pics négatifs ( N1 et N 2 vers le haut ) et positifs ( P1 et P 2 vers le bas ) ainsi que des temps de latence ( cette donnée permettant d'évaluer la vitesse de conduction;
- N9 = plexus brachial ;  
N11-14 = activité médullaire ;  
N1 et N20 = activité corticale.
  - Les grades des potentiels somesthésiques sont :  
0 = tracé normal ;  
1 = seule activité médullaire est recueillie ;  
2 = pics corticaux peu amples ou mal identifiables ;  
3 = pics corticaux absents ou très tardifs.

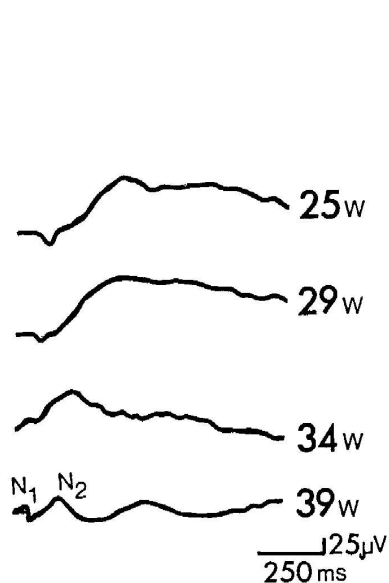


Fig. 17.1 Changing pattern of somatosensory evoked potentials (SEP) in premature infants from 25 to 39 weeks (w) of gestational age. (Redrawn from Hrbek et al 1973.)

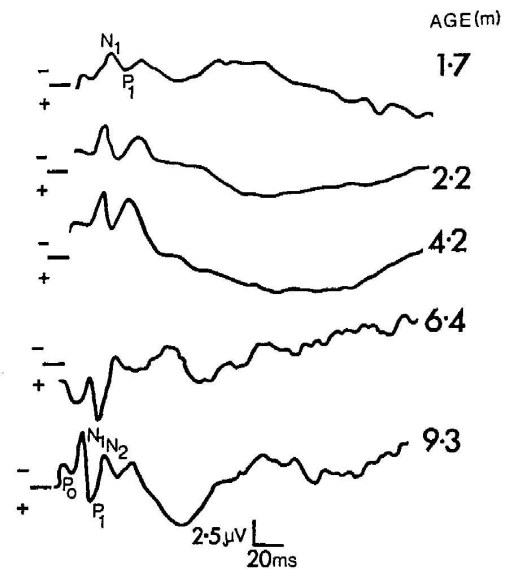


Fig. 17.2 The development of the somatosensory evoked potentials (SEP) over the first 9 months from full-term birth. The five waveforms represent different infants with their ages shown in months. (Redrawn from Gorke 1986.)



## **8. L'EMG et vitesses de conduction :**

Ces techniques relèvent de la neurologie ou de la physiothérapie.

- Pour ce qui est de la **jonction neuro-musculaire et l'activité musculaire**, l'analyse est intéressante en phase spontanée, en cas de contraction volontaire, en cas d'effort, en cas d'ischémie, en cas d'hyperventilation, en cas de refroidissement.

L'activité recueillie de manière typique une onde biphasique d'abord négative ( vers le haut ) puis positive. Les tracés peuvent rentrer dans une des catégories suivantes :

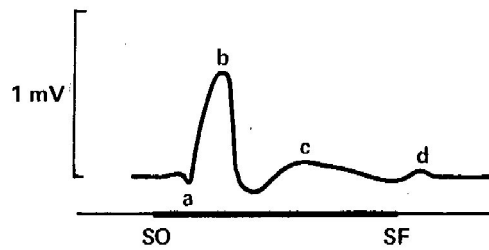
1. activité normale ;
  2. activité de fibrillation ( en cas de régénération, de dégénération anatomique ou fonctionnelle ) ;
  3. activité post-fasciculation ( en cas de neuropathie ou de sclérose latérale amyotrophique ) ;
  4. activité en salves myotoniques ( en cas de SLA, de Charcot-Marie-Tooth, de Steinert, de myotonie congénitale, de paramyosite , de myokimies ) ;
  5. activité en tétanie ;
  6. activité myogène.
- L'électrophysiologie périphérique concernant **les vitesses de conduction** motrice ( nerf moteur ) , ou sensitive ( nerf sensitif ) ou réflexe ( nerf moteur et sensitif ) , sont intéressantes pour l'analyse des dysfonctions électriques ( par exemple dans les neuropathies ) ou les dysfonctions canioniques ( Na, K, Cl, Na/K/ATPase ).
  - Pour placer l'électrode de stimulation et celles ( il peut y en avoir plusieurs ) de recueil, Il faut choisir un point proximal ( p ) et un point distal ( d ) selon des repères anatomiques standardisés. La conductance tissulaire est favorable, sauf celle de la peau qui demande une bonne préparation ( sinon il y aura distorsion du signal électrique ). Il faudra aussi une bonne électrode de terre.
  - On sera attentif aux aspects suivants :
    - l'onde : qui est composée d'une 1° phase + ( vers les bas ) puis une 2° négative et une 3° positive. L'appareil mesure les amplitudes, les latences, les dispersions temporelles, les réponses répétitives, la vitesse de conduction.
    - La VC est comparable d'un nerf à l'autre, mais les VC du membre supérieur sont de 6 à 7 m/s > à celles du membre inférieur.
    - La machine peut aussi calculer la différence d'amplitude ( dA ) entre la partie proximale et distale ; le rapport  $\{(dA= (Ap-Ad)/Ad\} \times 100$  doit être < 21.
    - Chacun des nerfs peut théoriquement être analysés ; les plus fréquents étant le médian, le cubital , le facial et les sciatiques poplitées externe et interne.
    - À titres d'exemple, on peut retenir les valeurs normale suivantes :  
VC p : membre supérieur et inférieur > 50 m/s :  
VC d : membre supérieur > 48 m/s ; membre inférieur > 42 m/s.

## 9. L'électrorétinogramme.

Cet examen fait partie des techniques de neurologie et d'ophtalmologie.

Il est facilement recueilli avec deux électrodes ( l'une est placée soit sur la paupière inférieure soit sur la cornée, l'autre sur l'anion ) avec aussi l'intervention d'une stimulation lumineuse. Celle-ci induit une onde composée d'abord d'une petite déflexion ( a ), qui est suivie d'une élévation ( b ), elle-même suivie d'une 2<sup>e</sup> élévation plus aplatie ( c ) et d'une 3<sup>e</sup> élévation encore plus modeste ( d ).

La combinaison ERG, PEV et EEG est d'une grande importance dans toutes les maladies dégénératives.



**Figure 23-8.** Human electroretinogram (ERG). SO = li stimulus on; SF = light stimulus off. (Redrawn and reduced, with permission, from Ziv: *Electroretinography Engl J Med* 1961;264:5.)

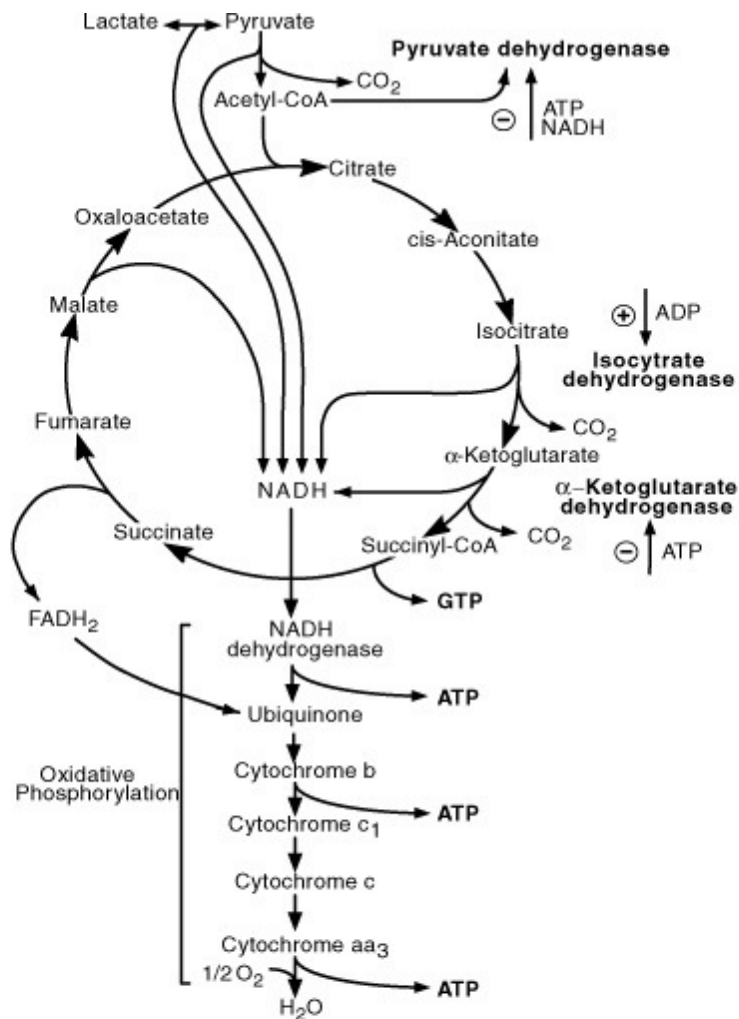


## **10. Mise-au-point d'un cas potentiellement « métabolique »**

- **Présence de signes cliniques évocateurs :**
  - une histoire familiale ou une cosanguinité ;
  - refus alimentaire, vomissements,
  - léthargie, hypotonie, hypothermie
  - mouvements anormaux, hépatosplénomégalie
  
- **Présence de facteurs précipitants :**
  - un épisode infectieux
  - introduction d'un aliment ou espace entre repas allongé
  
- **Présence de facteurs biologiques évocateurs avec ou sans une acidose métabolique : il existe notamment les 10 cas de figure suivants:**
  1. Une acidose métabolique avec cétonurie et avec acidose lactique : penser à une maladie mitochondriale ;
  2. Une acidose métabolique avec cétonurie et sans acidose lactique : penser à une acidurie organique ;
  3. Une acidose métabolique avec cétonurie, avec ou sans acidose lactique : penser à une leucinose ;
  4. Une acidose métabolique sans cétonurie, avec acidose lactique et avec hypoglycémie : penser à une glycogénose ou défaut de la gluconéogenèse ou défaut d'oxydation des acides gras ;
  5. Une acidose métabolique avec cétonurie, sans hypoglycémie et sans acidose lactique : penser à un défaut de la chaîne respiratoire ;
  6. Une acidose métabolique avec cétonurie sans acidose lactique et sans hypoglycémie : penser aussi à une acidurie organique et à une acidurie pyroglutamique ;
  7. Pas d'acidose métabolique sans acétonurie avec hyperammoniémie et hypoglycémie : penser à un défaut d'oxydation des acides gras, à un défaut en glutamate déshydrogénase ;
  8. Pas d'acidose métabolique sans acétonurie avec hyperammoniémie et sans hypoglycémie : penser à un défaut du cycle de l'urée.
  9. Pas d'acidose métabolique sans acétonurie sans hyperammoniémie et sans hypoglycémie : penser à hyperglycinémie ( sans cétose ), ou un déficit en sulfite oxydase.
  10. Pas d'acidose métabolique avec acétonurie : penser à une leucinose.

Voici un rappel de quelques voies métaboliques :

→ Le cycle de Krebs :



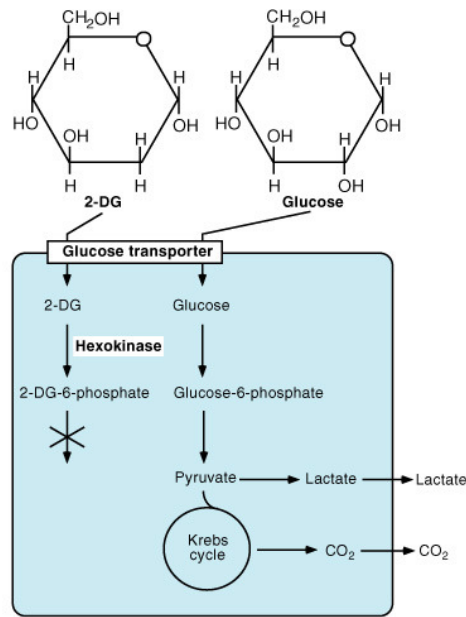
**FIGURE 3.2** Tricarboxylic acid cycle (Krebs cycle) and oxidative phosphorylation. Pyruvate entry into the cycle is controlled by pyruvate dehydrogenase activity that is inhibited by ATP and NADH. Two other regulatory steps in the cycle are controlled by isocitrate and  $\alpha$ -ketoglutarate dehydrogenases, the activity of which is controlled by the levels of high-energy phosphates.

FROM MOLECULES TO NETWORKS John H. Byrne, James L. Roberts

© 2004 Elsevier Inc. All rights reserved.



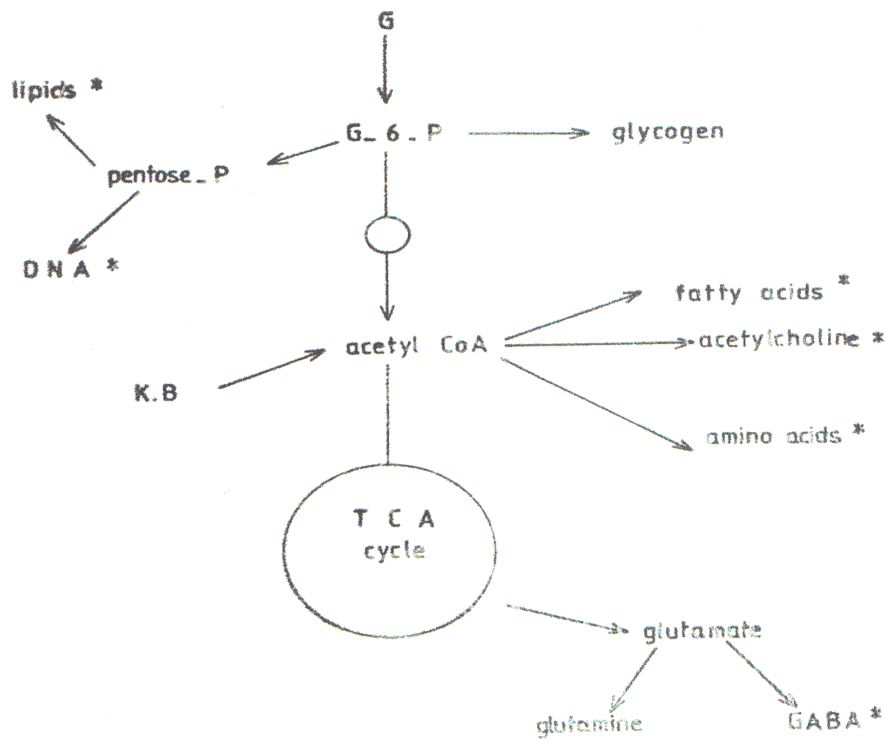
→ Un coup d'œil sur le glucose :



**FIGURE 3.4** Structure and metabolism of glucose and 2-deoxyglucose. 2-Deoxyglucose (2-DG) is transported into cells through glucose transporters and phosphorylated by hexokinase to glucose 6-phosphate without significant further processing or dephosphorylation back to glucose. Therefore, when radioactively labeled, 2-DG used in tracer concentrations is a valuable marker of glucose uptake and phosphorylation, which directly indicates glucose utilization.

FROM MOLECULES TO NETWORKS John H. Byrne, James L. Roberts  
© 2004 Elsevier Inc. All rights reserved.

→ Un aperçu des liens entre les différentes voies métaboliques :





## **11. Les médicaments utilisés dans les convulsions :**

Lors d'une crise convulsive ou d'un paroxysme, l'orage électrique est corrélé à une forte augmentation de la consommation en oxygène et en ATP, ainsi qu'une augmentation du flux sanguin cérébral. Ces raisons physiopathologiques demandent un traitement rapide chez le nouveau-né.

En dehors de la correction du dysfonctionnement déclencheur, le traitement sera basé sur les principes pharmacologiques suivants :

→ administration rapide ( en bolus ) d'une benzodiazépine, qui pénètre le tissu cérébral et agit endéans les 2 à 3 minutes après l'injection ( par exemple lorazepam ou Temesta : 0.1 à 0.2 mg/kg. Etant donné la plus grande part de la masse cérébrale du nourrisson, et surtout si on est en présence d'une lésion inflammatoire, les doses sont généralement plus hautes que celles préconisées chez l'enfant ). Les paroxysmes doivent être disparus, sinon on peut répéter l'administration.

→ relais immédiat par :

- le phénobarbital qui pénétrera le tissu cérébral et agit endéans les 30 à 60 minutes après l'injection ( par exemple bolus en 30 min d'une dose de 15 mg/kg, suivi 12 heures après d'une dose relais de 5 mg/kg, suivie d'une dose d'entretien de 5 mg/kg/24h. A noter qu'il faudra titrer la dose d'entretien par un dosage sérique ; celle-ci sera variable selon la masse grasseuse du nouveau-né, variable selon l'âge gestationnel ).
- Ou lidocaïne 1-2 mg/kg bolus suivi d'une dose de 4 mg/kg/h j1, 3 mg/kg/h j2, 2 mg/kg/h j3, 1 mg/kg/h jours suivants ;

→ si ce traitement est bien conduit et que l'état clinique et électrophysiologique n'est toujours pas normalisé, il faut alors ajouter une ( « add-on » ) 2<sup>o</sup> drogue :

- diphantoïne : 20 mg/kg bolus en 30 min suivi d'une dose relais de 5 mg/kg /24h, 24h après ;
- valproate : 20 mg/kg en 30 minutes suivi d'un relais de 1 mg/kg/h, 30 minutes après.
- midazolam 0.05 mg/kg bolus en 10 min suivi d'une maintenance de 0.15mg/kg/h
- sulafte de magnésium 2 mg/kg en 30 minutes.

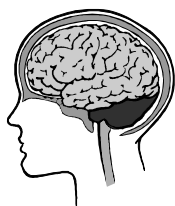Tous ces médicaments peuvent déprimer la fonction myocardique s'ils sont donnés trop rapidement.

Le fait de devoir mettre 2 voir 3 drogues fait dire alors que l'on se trouve dans un cas dont l'évolution sera moins favorable. Le fait de devoir ajouter un 2<sup>o</sup> drogue est rencontré dans 15 à 20 % des cas.



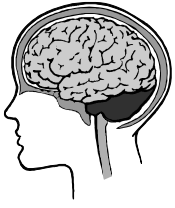**Classification pharmacologique des médicaments utilisés dans les convulsions :**

<b>Mécanismes d'action</b>	<b>Molécules ( DCI )</b>
Canaux sodiques	<ul style="list-style-type: none"> <li>• Carbamazépine</li> <li>• Phénytoin</li> <li>• Lamotrigine</li> <li>• Oxcarbazépine</li> <li>• Zonisamide</li> </ul>
Canaux calciques	Ethosuximide
Métabolisme du GABA	<ul style="list-style-type: none"> <li>• Phenobarbital</li> <li>• Tiagabine</li> <li>• Vigabatrin</li> <li>• Benzodiazépines : diazepam, lorazepam, nitrazepam, midazolam.</li> </ul>
Plusieurs mécanismes	<ul style="list-style-type: none"> <li>• Valproate</li> <li>• Felbamate</li> <li>• Topiramate</li> </ul>
Mécanismes non encore élucidé	<ul style="list-style-type: none"> <li>• Gabapentine</li> <li>• Levetiracetam</li> <li>• Paraldéhyde</li> </ul>

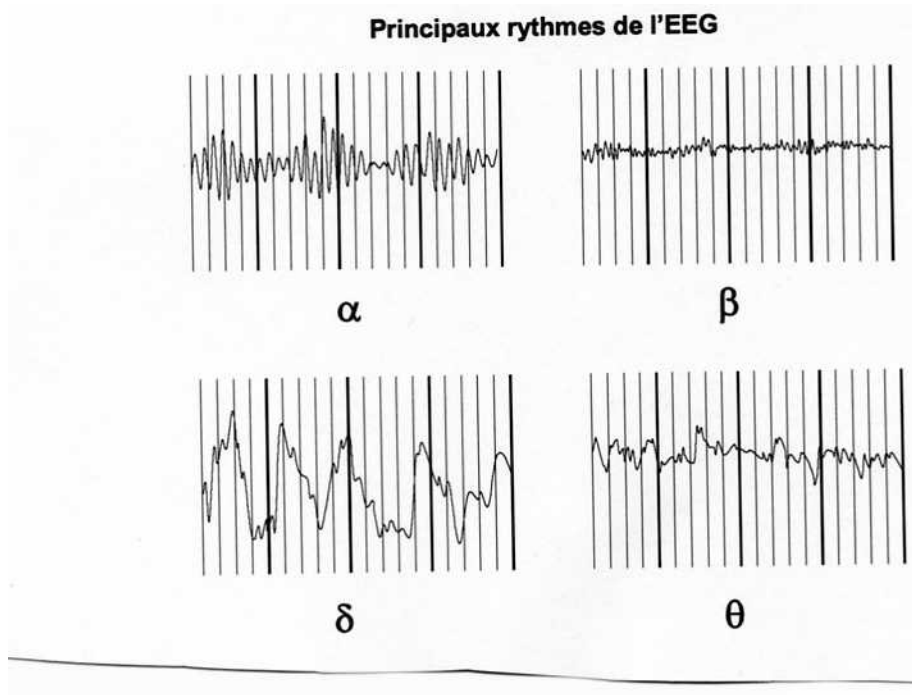


**11. Tableau synthétique concernant les dosages et modes d'administration des principales drogues utilisées en néonatalogie dans le cadre de paroxysmes cliniques et / ou électrophysiologiques:**

<b>Molécule</b>	<b>Dose charge / kg</b>	<b>Dose maintenance</b>	<b>Remarques</b>
<b>Diazepam=valium</b>	0.3 mg iv	Non	Dépression respiratoire, myorelaxation, hypersécrétion
<b>Lorazepam=temesta</b>	0.2 mg iv	Non	“safe”
<b>Midazolam=dormicum</b>	0.05 mg iv en 10 min	0.15 mg/kg/h	Baisse de la tension artérielle
<b>Phenobarbital</b>	15-20 mg 30 min iv	5 mg/kg/24h iv	Monitoring sérique
<b>Diphantoine</b>	20 mg 20 min iv	5 mg/kg/24 iv	Monitoring sérique
<b>Lidocaine</b>	1.5-2 mg iv	4 mg/kg/h j1 3            2 2            3 1            4	Monitoring sérique
<b>Acide valproïque</b>	20 mg iv 30 min	1 mg/kg/h	Monitoring sérique
<b>Pyridoxine</b>	50 mg iv	20 mg/kg/24h iv	« rescue or essay »
<b>MgSO4</b>	2mg iv en 30 min	non	« rescue »
<b>paraldehyde</b>	0.5 ml/kg IM	non	„rescue“



## 12. Tracés exemplatifs et autres illustrations



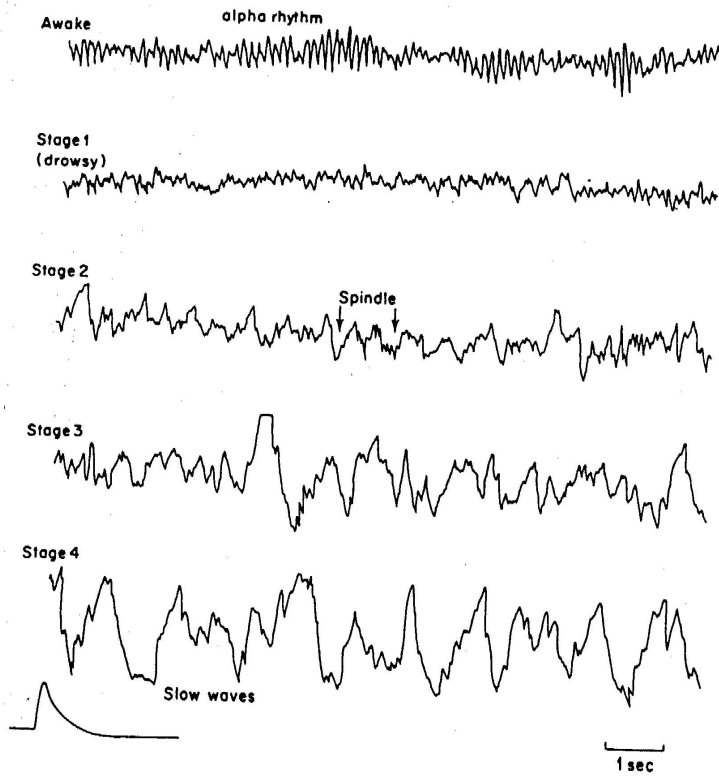
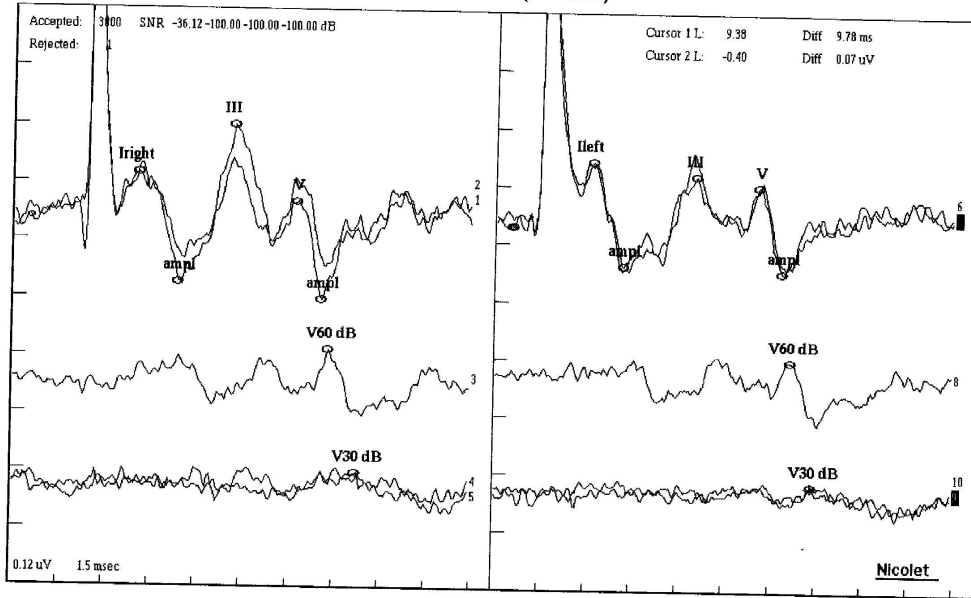


Figure 1. The stages of orthodox (NREM, non-rapid eye movement) sleep. Recording from  $C_2-P_2$ , with  $50 \mu V$  signal, time constant 0.3 sec.

Left BAEPs (neonates)



Sensitivity and Sweep Time Per Division

1   0.12 uV	1.5 msec	2   0.12 uV	1.5 msec	3   0.12 uV	1.5 msec	4   0.12 uV	1.5 msec	5   0.12 uV	1.5 msec
6   0.12 uV	1.5 msec	7   0.12 uV	1.5 msec	8   0.12 uV	1.5 msec	9   0.12 uV	1.5 msec	10   0.12 uV	1.5 msec

ABR

Iright	2.08ms	I-V	5.19ms	Ileft	2.18ms	I-V	5.40ms
ampl	0.14uV	III-V	1.05ms	ampl	0.08uV	III-V	1.08ms
III	5.23ms	I-V	6.24ms	III	5.54ms	I-V	6.48ms
V	7.27ms			V	7.58ms		
ampl	0.18uV			ampl	0.10uV	V/I	111.62 A
V60 dB	8.32ms			V60 dB	8.86ms		
V30 dB	9.25ms			V30 dB	9.38ms		
V20 dB				V20 dB			
V10 dB				V10 dB			

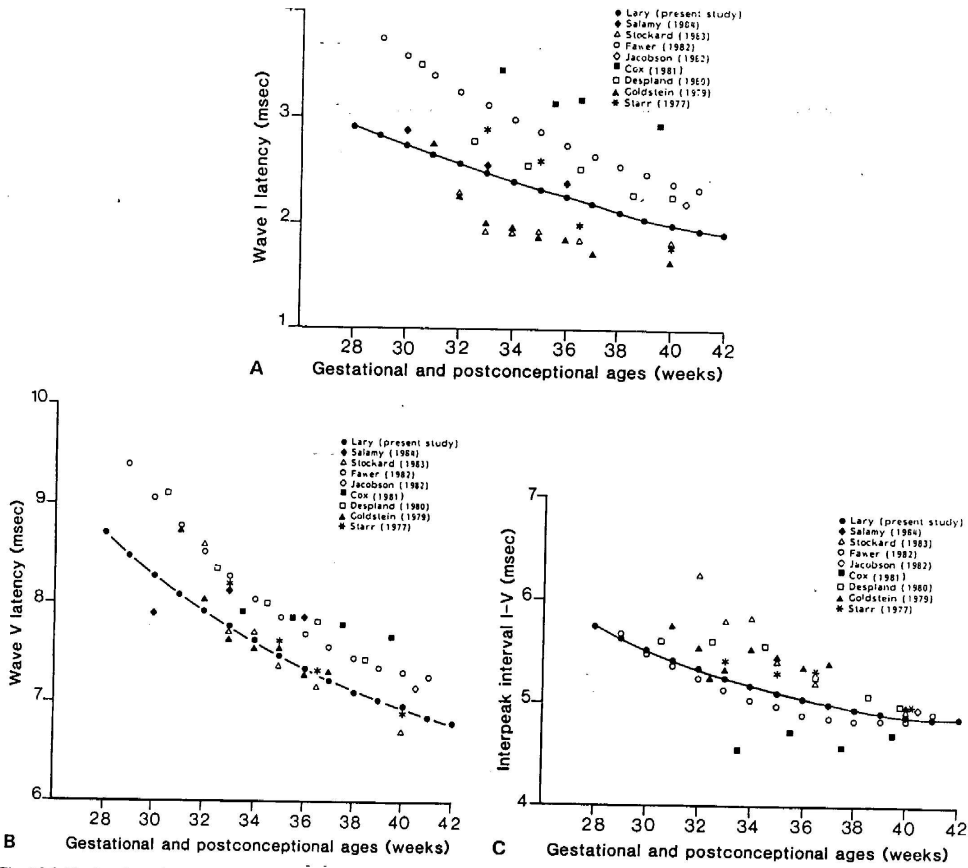


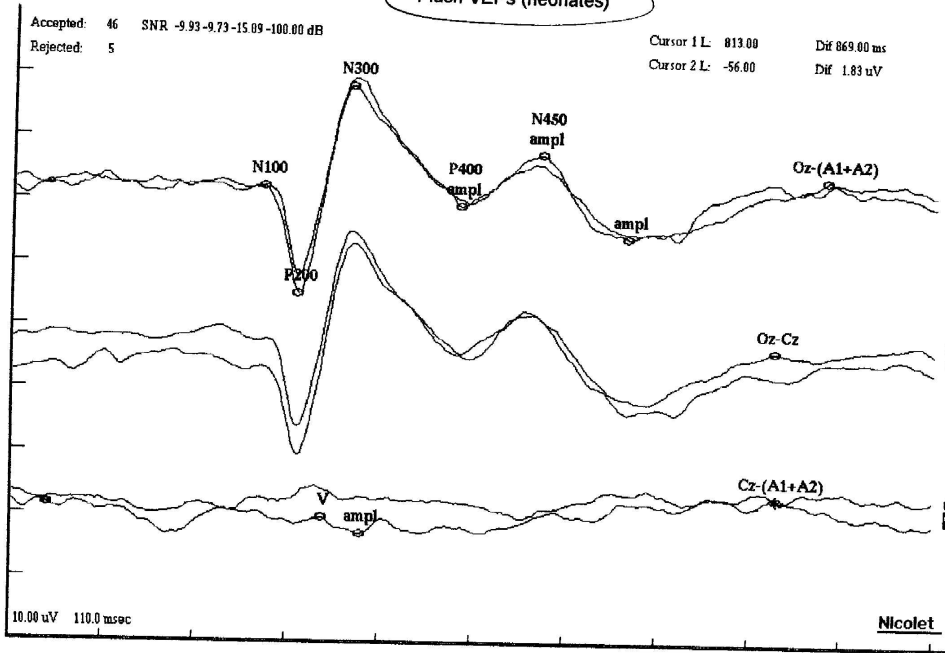
Fig. 15.5 Absolute latencies as a function of gestational age of waves I (a) and V (b). The results from nine studies are shown. Interpeak interval I-V as reported in nine studies is shown in (c). By 40 weeks of gestational age most studies report similar data.



Notes/Impressions:

Nodele

Flash VEPs (neonates)



Sensitivity and Sweep Time Per Division	
4   10.00 uV 110.0 msec	5   10.00 uV 110.0 msec
6   10.00 uV 110.0 msec	7   10.00 uV 110.0 msec
8   10.00 uV 110.0 msec	9   10.00 uV 110.0 msec
fVEPS (neonates)	
N100	198.20ms
P200	241.00ms
N300	302.80ms
ampl	2.47uV
P400	432.40ms
ampl	5.92uV
N450	528.20ms
ampl	7.34uV
Cz-(A1+A2)	868.00ms
Cz-Cz	271.80ms
Cz-(A1+A2)	813.00ms
ampl	4.44uV

Hrbek et al (1977) reported changes in evoked potentials in neonates suffering from perinatal asphyxia. Unfortunately it

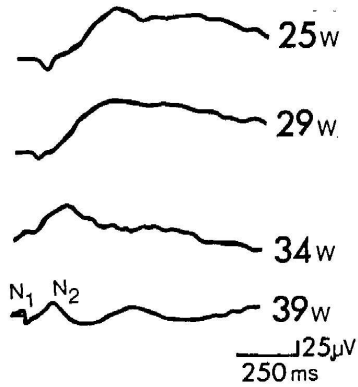


Fig. 17.1 Changing pattern of somatosensory evoked potentials (SEP) in premature infants from 25 to 39 weeks (w) of gestational age. (Redrawn from Hrbek et al 1973.)

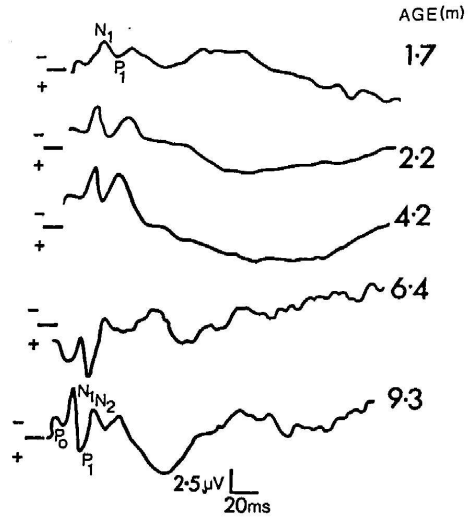


Fig. 17.2 The development of the somatosensory evoked potentials (SEP) over the first 9 months from full-term birth. The five waveforms represent different infants with their ages shown in months. (Redrawn from Gorke 1986.)

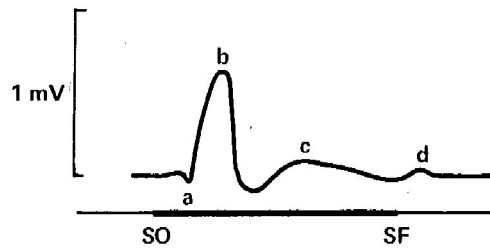
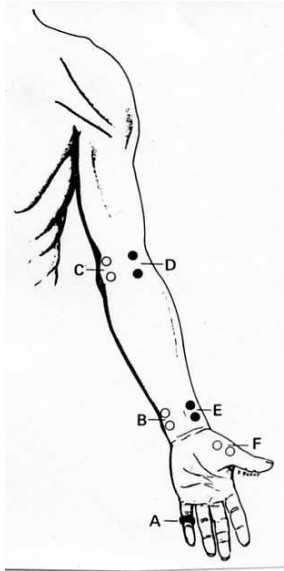


Figure 23-8. Human electroretinogram (ERG). SO = li stimulus on; SF = light stimulus off. (Redrawn and reproduced, with permission, from Ziv: *Electroretinography Engl J Med* 1961;264:5.)



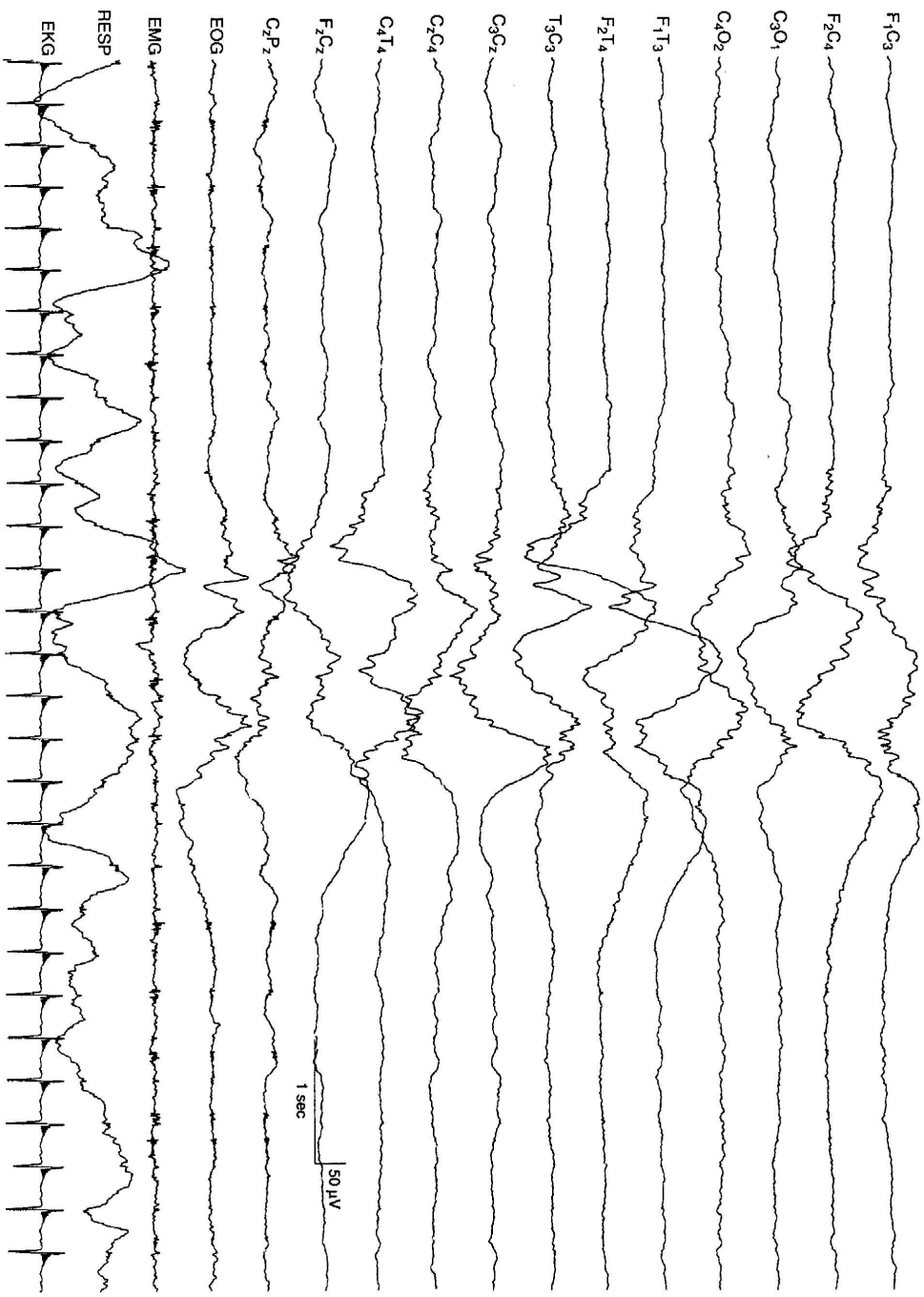



FIG. 4-4, 26 to 27 weeks CA. *Tracé discontinu* and a burst of bilaterally synchronous, polyfrequency activity. The EEG demonstrates a *tracé discontinu* pattern. A burst of bilaterally symmetrical, somewhat asynchronous activity is present. This activity is slow, with superimposed waves of faster frequency that resemble beta-delta complexes.



**FIG. 4-7.** 29 to 30 weeks CA. Central beta-delta complexes and temporal theta bursts. Theta bursts are present independently on the right and left temporal regions. Beta-delta complexes are present bilaterally, although asynchronous and more prominent on the left.




FIG. 4-16. 34 to 35 weeks CA. Frontal sharp transients. Bilaterally, synchronous diphasic sharp transients are present in the frontal leads.

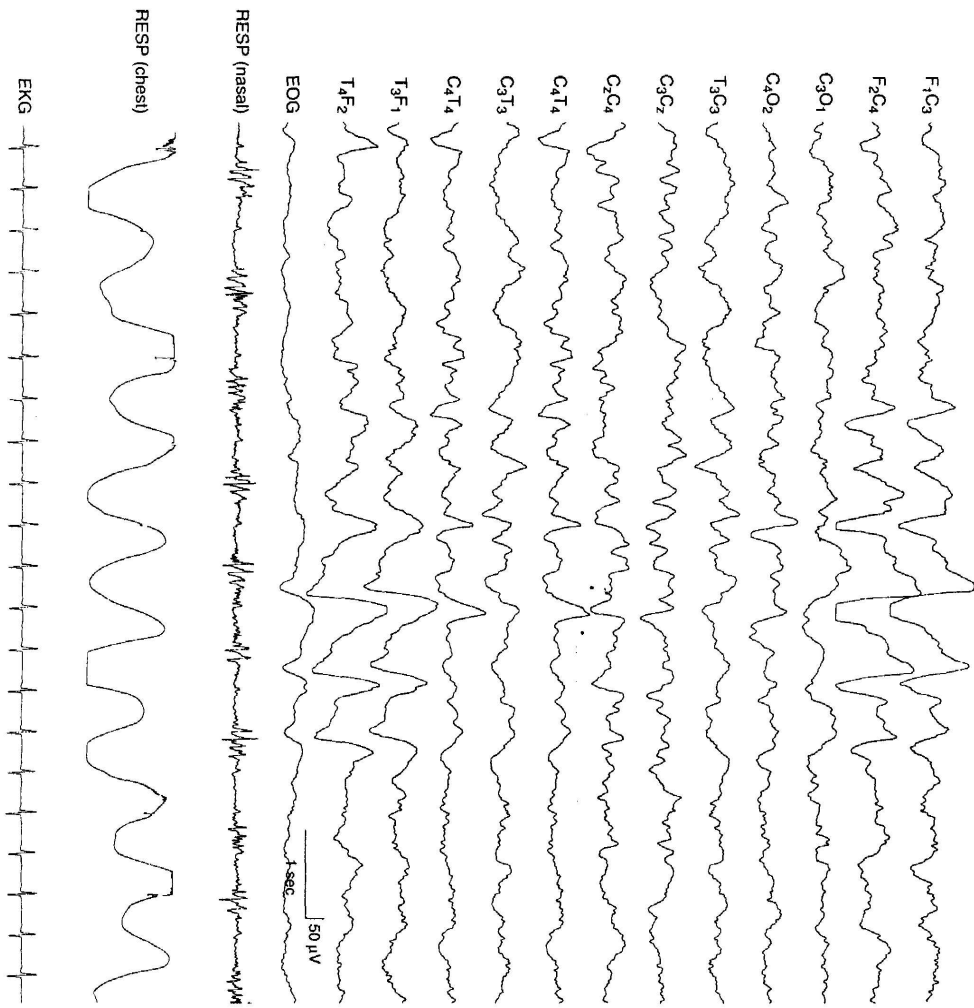


FIG. 4-22. 38 to 40 weeks CA. Repetitive frontal sharp transients. As at younger CAs, frontal sharp transients may occur in brief runs.

RESP  
RESP  
RESP




FIG. 5-15. (Continued) D. The EEG eventually returns to baseline. The background EEG activity is normal in this 40-week CA infant.






FIG. 5-15. (Continued) D. The EEG eventually returns to baseline. The background EEG activity is normal in this 40-week CA infant.




FIG. 6-3. (Continued)

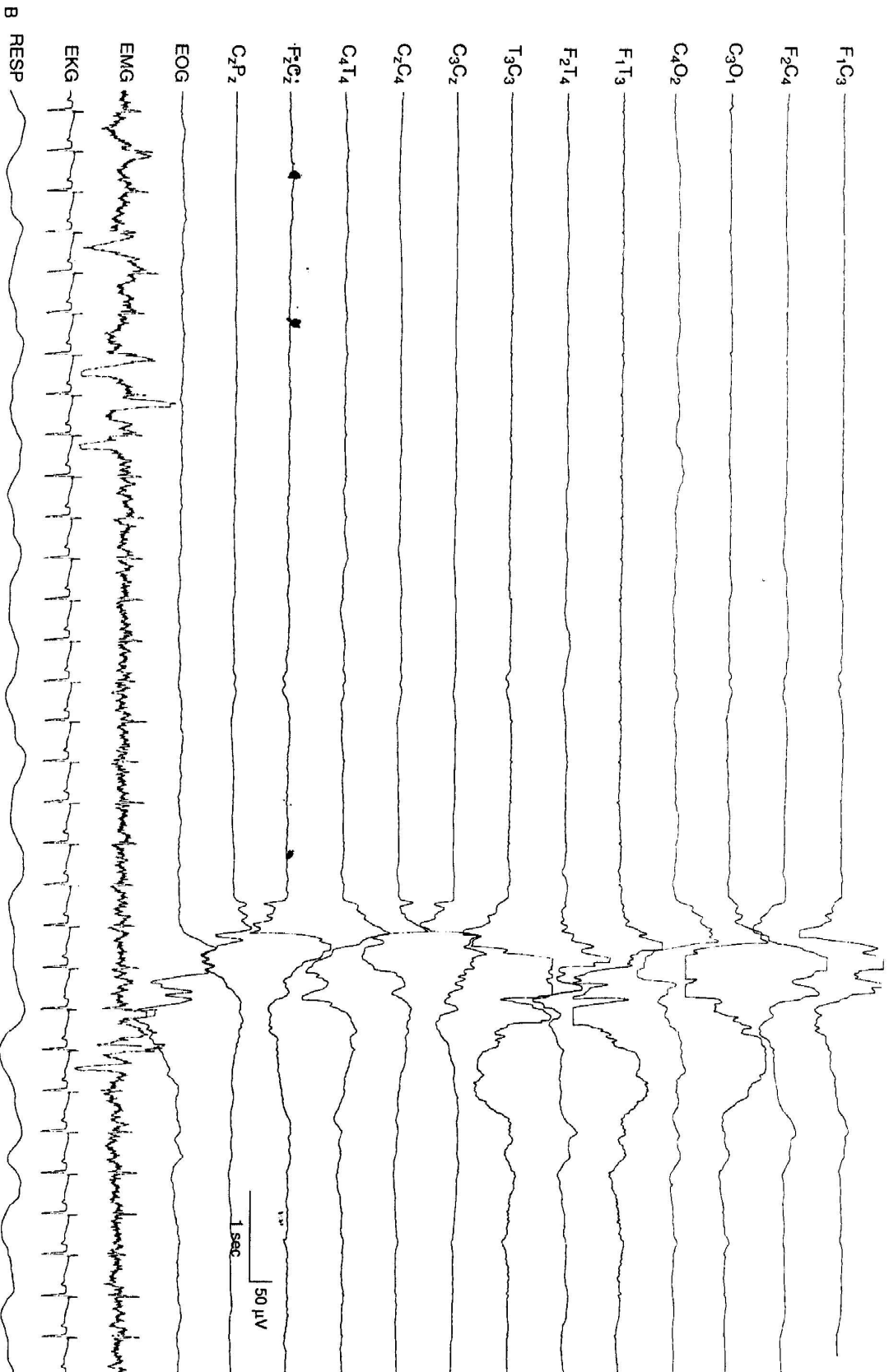
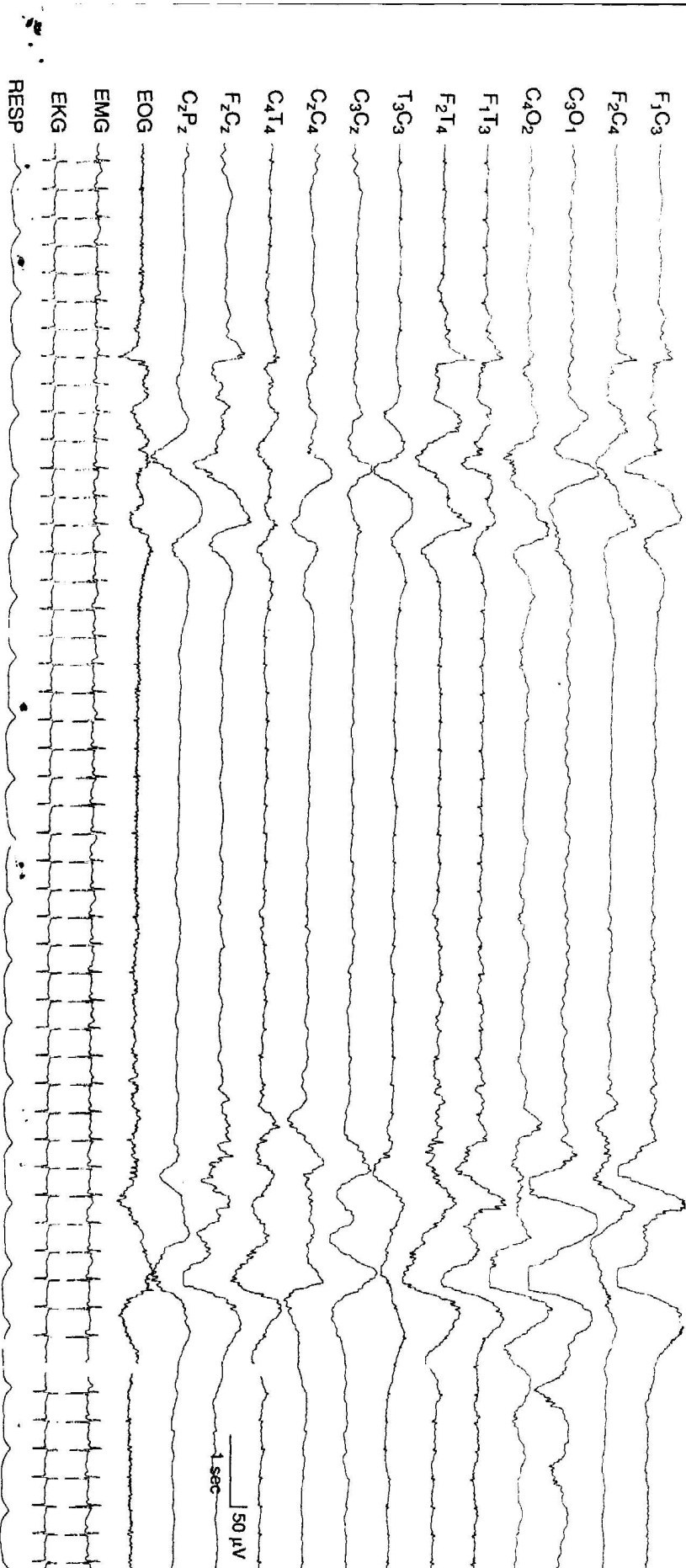
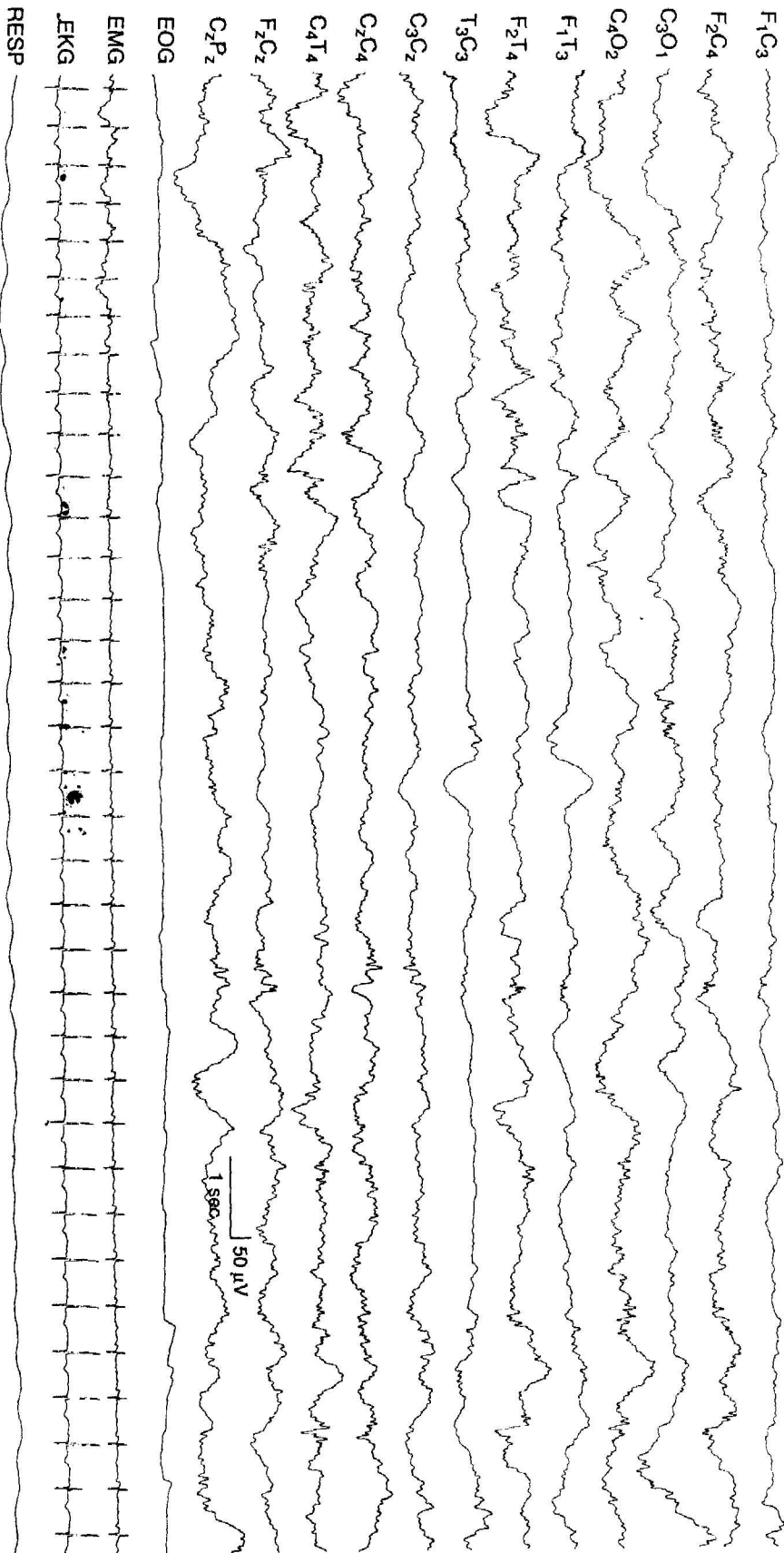



FIG. 6-8. (Continued)




**FIG. 6-10. Suppression-burst activity with bursts of asynchronous, very slow, and superimposed fast activity. The bursts are characterized by high-voltage, very slow activity with superimposed very low voltage faster activity. This occurs asynchronously on the two sides. The infant is 37 weeks GA, with hypoxic-ischemic encephalopathy, multistystem organ failure, and intracerebral hemorrhage on the left.—In this instance with no consistent lateralizing findings on EEG.**



**FIG. 6-29. Voltage asymmetry in prematurity.** Voltage asymmetry is present, with the amplitude of waves lower in the leads from the left hemisphere compared with the right. The background activity on the right shows beta-delta complexes. This 35- to 36-week GA infant had a left frontoparietal intracerebral hemorrhage and an intraventricular hemorrhage with involvement of the germinal matrix on the left.



**FIG. 6-33. Surface-positive sharp waves.** During the second half of this EEG sample, an abnormal surface-positive high-voltage sharp wave is seen in the right temporal region. Earlier, moderate-voltage temporal sharp waves are repetitive with both surface-positive and surface-negative components. This sample is selected from a standard 12-channel EEG recording. (From Hrachovy RA, Mizrahi EM, Kellaway P. *Electroencephalography of the newborn*. In: Daly DD, Pedley TA, eds. *Current practice of clinical electroencephalography*, 2nd ed. New York: Raven Press, 1990:201-241.)



**FIG. 6-40. Abnormal frontal sharp wave.** An abnormal sharp wave, with polyphasic morphology, is seen in the left frontal region in this term infant. This is a selected sample from a 12-channel EEG. (From Hrachovy RA, Mizrahi EM, Kellaway P. Electroencephalography of the newborn. In: Daly DD, Pedley TA, eds. *Current practice of clinical electroencephalography*, 2nd ed. New York: Raven Press, 1990:201-241, with permission.)

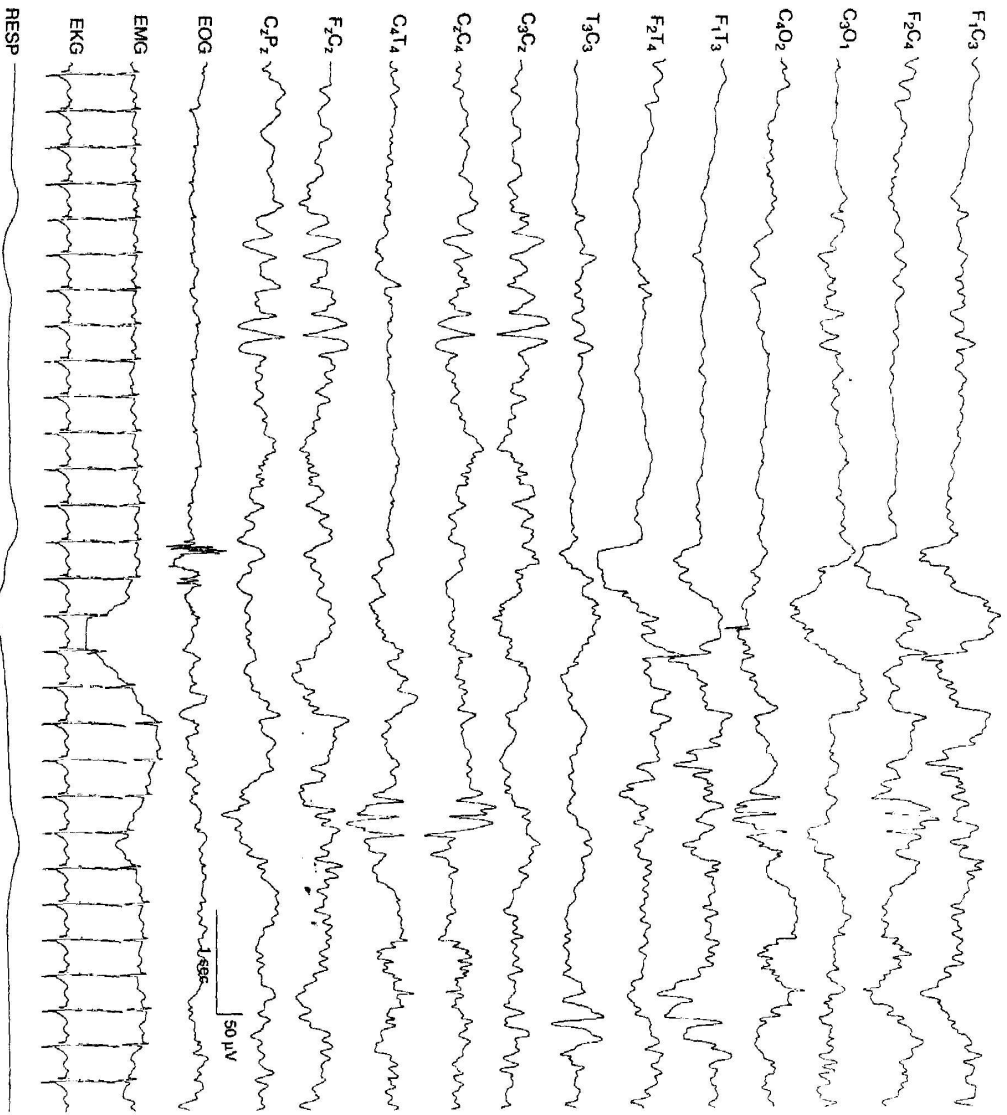




FIG. 6-49. Central midline, rhythmic theta, and lateralized central spikes. In the early portion of the recording, rhythmic theta activity appears in the midline central region, and later, a run of rhythmic spikes in the right central region. The infant was born at 28 weeks GA and, at the time of EEG recording, was 35 weeks CA. An acute grade III intraventricular hemorrhage was resolving at the time of EEG recording, although posthemorrhagic hydrocephalus and a porencephalic cyst had extended into the left frontal ventricular horn.





**FIG. 7-1 (Continued) B:** Later in the recording, an electrical seizure arose from the same region associated with focal clonic activity of the right arm. The background EEG activity is within the range of normal variation. This EEG is from a 41-week CA infant with a left fronto-parietal lobe infarction.



**FIG. 7-2. Discharge duration defines the seizure.** A brief discharge is present in the midline central region with a duration less than 10 seconds. Some sharp waves occur less regularly after the discharge. The background activity is depressed and undifferentiated in this 40-week CA infant with hypoxic-ischemic encephalopathy.


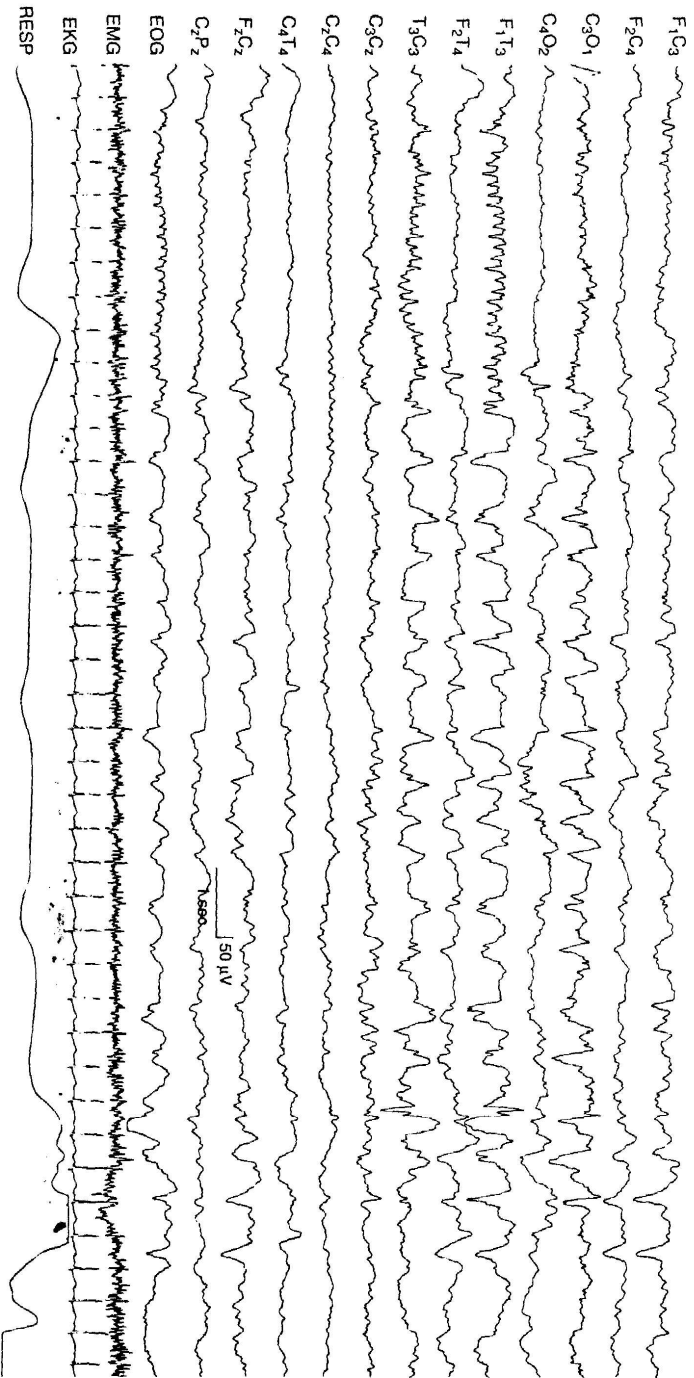



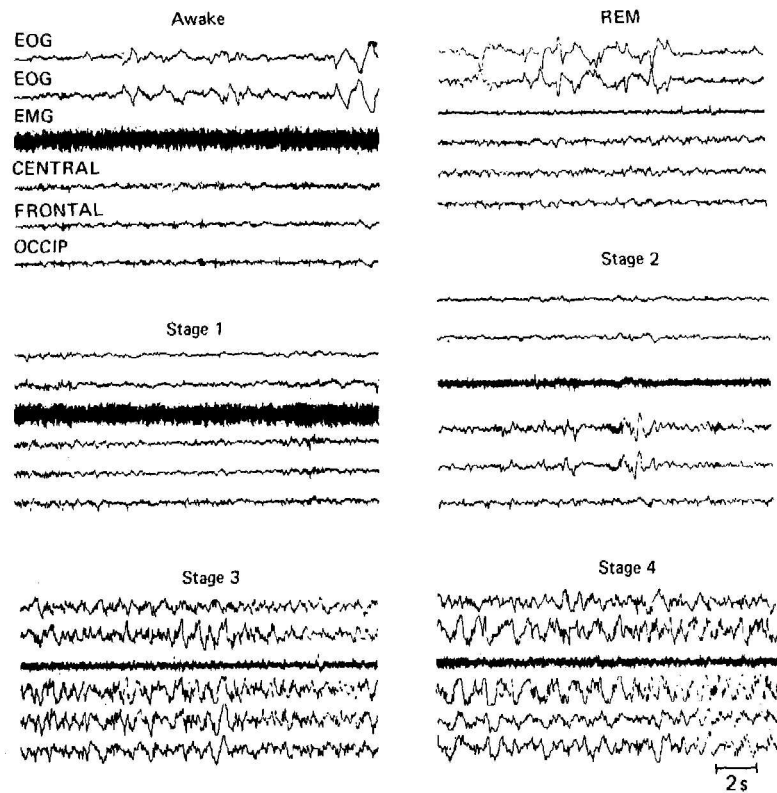
FIG. 7-3. Seizure discharges in the premature infant. Segments A-C show continuous recordings. A: An electrical seizure begins in the right occipital region in this 28-week GA infant.



**FIG. 7-6. Temporal onset of electrical seizure activity.** The electrical seizure begins in the left temporal region as low-voltage, fast, rhythmic sharp-wave activity, and then abruptly changes to rhythmic, moderately high voltage, slow activity with sharply contoured waves also involving the posterior region on that side. The seizure is brief, and in the final few seconds of the segments, there is little postictal change. No clinical seizures occurred during this brief electrical event. The interictal EEG background activity is within the range of normal variation (not shown). This sample is from a 40-week CA infant with an intracerebral hemorrhage in the left posterior temporal lobe.



**FIG. 7-25. Modulation of an alpha seizure discharge. A:** A seizure discharge is present in the left temporal region characterized by sinusoidal 10- to 11-Hz rhythmic activity that evolved from rhythmic sharp-wave activity. Independent, semiperiodic slow-wave transients also are present in the left occipital region. No clinical seizures occurred during these electrical seizures. The background activity is depressed and undifferentiated. This EEG is from a 38-week CA with postnatally acquired pneumococcal meningitis.



**Figure 18-3.** Sleep stages. Note the low muscle tone with extensive eye movements in REM. (EOG registering eye movements; EMG = electromyogram registering skeletal muscle activity; central, frc leads.) (Reproduced, with permission, from Kales A et al: *Sleep and dreams: Recent research on clinical Med* 1968;68:1078.)