Anne Brenez

Prise en charge des pathologies gynécologiques bénignes par chirurgie robotique

Anne Brenez, Philippe Petit, Valérie Dechenne, Michelle Nisolle
Service de Gynécologie-Obstétrique, CHR Citadelle, Liège, ULg

KEYWORDS: ROBOTIC SURGERY – HYSTERECTOMY – TUBAL REANASTOMOSIS – ENDOMETRIOSIS – MYOMECTOMY

L'étude rétrospective réalisée au CHR de Liège a permis d'évaluer les avantages et inconvénients de l'usage de la chirurgie robotique en gynécologie.
De février 2009 à septembre 2011, 93 patientes atteintes d'une pathologie bénigne furent sélectionnées pour subir une intervention chirurgicale assistée par robot.
Les résultats démontrent une plus grande ergonomie et un apprentissage plus rapide des procédures chirurgicales par rapport à la laparoscopie. Six complications furent observées sur 93 interventions avec globalement une réduction des douleurs post-opératoires et de la durée d'hospitalisation. L'inconvénient principal est une absence du retour de force, mais celle-ci est compensée par une visualisation 3D de qualité. La réalisation d'interventions plus complexes peut dès lors être facilitée.

Figure 1: Installation du robot.

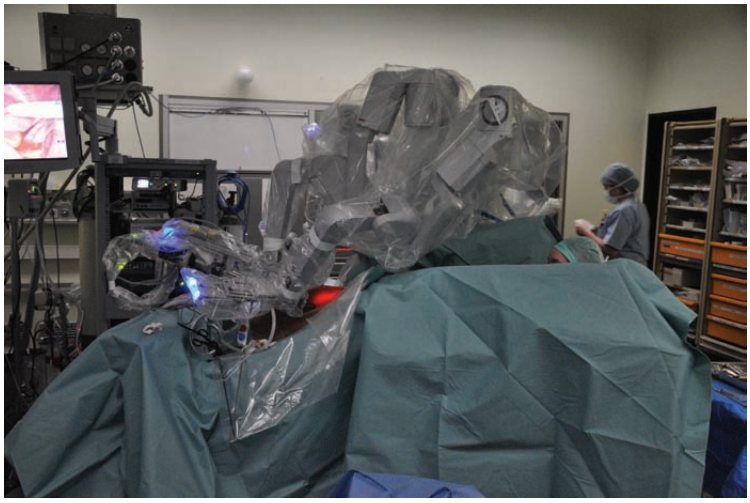

Introduction

L'histoire du robot débute en 1495 lorsque Leonardo Da Vinci met en images mécaniquement des chevaliers armés pour amuser la royauté. C'est ensuite Joseph Marie Jacquard qui, en 1801, a utilisé un robot pour tisser.
C'est essentiellement en chirurgie que les robots furent développés: en 1985 pour la neurochirurgie, en 1988 pour la résection de la prostate.

D'autres disciplines chirurgicales ont par la suite bénéficié de l'utilisation du robot et notamment la chirurgie maxillo-faciale, l'ophtalmologie, la cardiologie et l'orthopédie.
Le système chirurgical Da Vinci a reçu l'approbation de la FDA (*Food and Drug Administration*) dans le cadre des interventions abdomino-pelviennes en 2000 et des hystérectomies en 2005 (1).

Le système est constitué d'une console où est installé le chirurgien, d'une tour avec 3 bras pour la manipulation des instruments et d'un bras pour l'endoscope, et enfin d'un système vidéo (**Figure 1**).
Le chirurgien est positionné de façon ergonomique à la console et les mouvements des doigts réalisés par le chirurgien dans la console de commande du robot sont reproduits avec précision par les instruments chirurgicaux, avec suppression complète des tremblements (**Figure 2**).
Différentes études ont été effectuées pour essayer de démontrer les avantages et les inconvénients de la chirurgie assistée par robot par rapport à la laparoscopie standard et/ou à la laparotomie.
Dans le cadre de l'oncologie, de nombreux travaux ont démontré des avantages de la chirurgie robotique par rapport à la cœlioscopie en termes de morbidité, à savoir d'une part une diminution des pertes sanguines, de la

G1532F

durée d'hospitalisation, des douleurs post-opératoires, des taux de complications, et d'autre part une préservation des plexus nerveux pelviens et une dissection aisée de l'uretère.

Le service de gynécologie du CHR de la Citadelle utilise le robot dans le cadre de la chirurgie gynécologique oncologique, de la reproduction et dans les pathologies gynécologiques bénignes depuis 3 ans.
Le but de ce manuscrit est de décrire les types d'interventions bénignes réalisées à l'aide du robot et d'évaluer les avantages et les inconvénients de cette nouvelle technologie.

Matériels et méthodes

Entre février 2009 et septembre 2011, 93 procédures par robot Da Vinci S pour des pathologies bénignes ont été réalisées dans le service de gynécologie du CHR de la Citadelle.
Les indications opératoires étaient les suivantes: 45 hystérectomies, 27 résections d'endométriose, 16 reperméabilisations tubaires et 5 myomectomies.
Les caractéristiques des patientes sont reprises au **tableau 1**. L'âge moyen était de 43,2 ans. L'IMC (kg/m²) moyen était de 24. La durée moyenne de l'anesthésie entre l'induction et l'extubation était de 221,65 minutes.
La durée moyenne de la procédure chirurgicale était de 182,4 minutes et la durée moyenne d'hospitalisation était de 3,7 jours.
Le **tableau 2** reprend spécifiquement les cas d'endométriose.

Résultats

Parmi les 93 procédures réalisées pour une pathologie gynécologique bénigne à l'aide du robot, 6 complications ont été observées. Il n'y a eu aucune conversion en laparotomie.

Dans le groupe des hystérectomies, quatre complications ont été observées dont 1 en période peropératoire et 3 en période post-opératoire.
Un saignement dû à une plaie vaginale liée aux manipulations vaginales a été observé en fin d'intervention et a été rapidement contrôlé par la mise en place de quelques points de suture.

Figure 2: La position ergonomique du chirurgien à la console.

Dans deux cas, une réhospitalisation, au 8e jour post-opératoire, a été nécessaire pendant 48 heures pour l'apparition de douleurs pelviennes associées à un syndrome inflammatoire.
Une antibiothérapie administrée par voie intraveineuse pendant 48 heures (amoxicilline), suivie par voie orale pendant 10 jours, a permis une amélioration de la symptomatologie et des tests biologiques dans les deux cas.

Par contre, une patiente a présenté une péritonite due au *Bacteroïdes fragilis*, qui dans un premier temps a bénéficié d'une laparoscopie pour rinçage et prélèvements bactériens et, dans un deuxième temps, d'une antibiothérapie intraveineuse. Etant donné la persistance du syndrome infectieux malgré l'antibiothérapie, celle-ci a dû être modifiée à plusieurs reprises pour finalement obtenir une amélioration de la symptomatologie sous méropénem.

L'hospitalisation globale de cette patiente a été de 28 jours. Cette complication a pu être expliquée par la présence d'une anomalie utérine et d'une cloison vaginale asymétrique. En effet, la désinfection vaginale préopératoire n'a pu être réalisée dans un hémi-vagin, expliquant une

Tableau 1: Caractéristiques des 93 procédures pour une pathologie gynécologique bénigne à l'aide du robot.

	Age (ans)	IMC (kg/m²)	Durée anesth. (min.)	Durée chir. (min.)	Durée hospi. (jours)
Hystérectomie (n = 45)	50,5 (32-79)	24,96 (16,65-37,11)	226 (156-332)	184 (110-314)	4,44 (2-28)
Endométriose (n = 27)	31,7 (25-42)	22,7 (17,70-27,70)	195 (119-286)	158 (93-244)	4 (1-8)
Reperméabilisation tubaire (n = 16)	36 (28-45)	22,60 (16,9-31,14)	212 (199-243)	179 (155-209)	2 (2-2)
Myomectomie (n = 5)	37 (32-44)	26,40 (22,49-30,85)	330 (268-419)	290 (225-378)	3,3 (3-4)

Tableau 2: Caractéristiques des 27 procédures pour l'endométriose.

	Endométriome ovarien (n = 10)	Lésion profonde d'endométriose (n = 17)
Age (ans)	34,3 (25-52)	30,5 (26-37)
IMC (kg/m²)	24 (20,7-30,4)	22,1 (17,7-28,7)
Temps anesth. (min.)	209 (134-265)	184 (119-286)
Temps chir. (min.)	181 (95-265)	141 (93-244)
Complication peropératoire	0	2

contamination péritonéale lors de l'ouverture vaginale et le développement d'une péritonite secondaire.

Dans le groupe des patientes opérées pour endométriose, deux complications ont été observées. La première était une pyélonéphrite compliquée d'une septicémie chez une patiente porteuse d'une sonde JJ dans le cadre d'une endométriose extrinsèque responsable d'une urétérohydronéphrose importante. La chirurgie robotique a permis l'exérèse complète du nodule d'endométriose engainant la partie distale de l'uretère. Au 4e jour post-opératoire, un diagnostic de septicémie a été posé et la patiente a bénéficié d'une antibiothérapie par voie intraveineuse. Après une évolution clinique favorable, elle a pu quitter le service après 11 jours.

La deuxième complication était une plaie rectale de 1cm lors de la dissection d'un nodule de 3cm de diamètre de la cloison recto-vaginale. Cette plaie, mise en évidence en peropératoire, a été suturée aisément en 2 plans et les suites opératoires n'ont posé aucun problème particulier, l'hospitalisation ayant été poursuivie pendant 7 jours.

Figure 3: Endométriose urétérale extrinsèque: dissection à l'aide du robot de l'uretère gauche engainé dans le nodule du ligament sacro-utérin gauche.

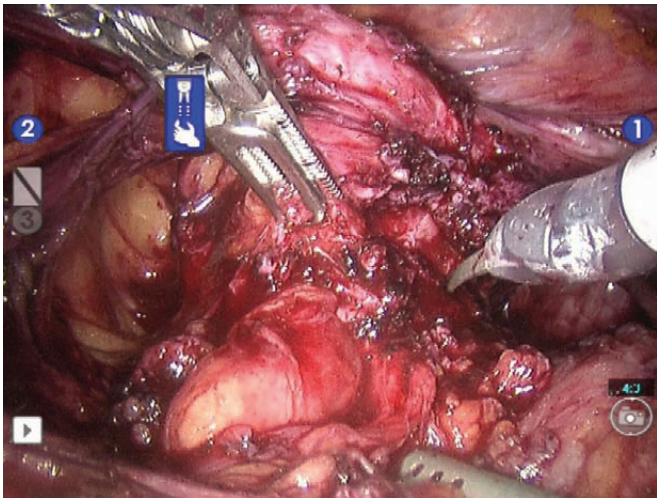

Discussion

Notre étude nous a permis de confirmer les avantages de la chirurgie robotique, à savoir une vision en 3D et une courbe d'apprentissage plus rapide de procédures chirurgicales complexes, associées à une amélioration majeure de l'ergonomie (2).

Malgré ces nombreux avantages, il persiste des inconvénients qui sont l'absence de retour de force et donc l'absence de palpation, une installation du robot dont la maîtrise nécessite un apprentissage estimé à environ 20 procédures.

Parmi les diverses procédures chirurgicales réalisées au robot, les avantages dans le cadre de la reperméabilisation tubaire ont été décrits par Degueldre et al. en 2000 (3). Même si cette technique chirurgicale est possible en laparoscopie conventionnelle, l'approximation des moignons tubaires réalisée en deux plans à l'aide de plusieurs points de suture au 8/0 et 7/0 est plus aisée au robot et reproduit exactement les différentes étapes préconisées en microchirurgie.

En ce qui concerne les myomectomies, Nezhat et al. ont analysé les avantages de la chirurgie robotique par rapport à la laparascopie (4). Dans leur série de 50 patientes, dont 15 furent opérées à l'aide du robot et 35 par laparoscopie, ils ont démontré un avantage de la chirurgie robotique lors de la suture myométriale par rapport à la laparoscopie.

Dans la littérature, les différentes études ayant permis l'analyse des avantages de l'hystérectomie réalisée à l'aide du robot par rapport à la laparoscopie et à la laparotomie démontrent toutes que la douleur est réduite en post-opératoire, que les pertes sanguines sont moindres, que l'hospitalisation est plus courte et que l'ergonomie est meilleure pour le chirurgien (1, 5).

Les avantages majeurs de l'utilisation du robot dans le cadre de l'endométriose profonde infiltrant le cul-de-sac vaginal postérieur sont une visualisation parfaite des lésions fibrotiques et une dissection aisée et précise de la cloison recto-vaginale, même si la lésion est très basse dans le pelvis permettant ainsi une exérèse limitée des zones infiltrées par l'endométriose (**Figure 3**).

Même si lors de la chirurgie robotique, le chirurgien perd la sensation tactile des tissus, la visualisation en trois dimensions permet de compenser ce désavantage. De plus, la suture vaginale peut être réalisée aisément grâce à l'articulation des porte-aiguilles, alors que lors de la prise en charge de ces lésions par laparoscopie, cette étape de la procédure est réalisée par voie vaginale. Ces avantages ont été démontrés entre autres par Nezhat et al., qui ont également comparé la chirurgie laparoscopique assistée par robot à la laparoscopie dans le traitement des lésions profondes de l'endométriose. Parmi les 78 patientes, 40 ont été traitées par robot et 38 par laparoscopie standard. Les auteurs de cette étude démontrent l'efficacité du robot pour le traitement de l'endométriose, surtout de stade IV, permettant d'éviter la laparotomie dans le cadre d'une prise en charge des lésions profondes d'endométriose (6).

Une étude récente de Ercoli et al. démontre l'avantage du robot dans la prise en charge des lésions profondes d'endométriose. En effet, l'utilisation du robot permet de diminuer le nombre de résections intestinales grâce à la technique du shaving facilement réalisée par la robotique (7).

Ces avantages permettront peut-être, dans le futur, de proposer plus fréquemment un traitement moins agressif des lésions d'endométriose infiltrantes au niveau rectal en limitant le nombre de résections digestives. En effet, à l'heure actuelle, lorsque l'endométriose est profonde, infiltrante et notamment au niveau de la face antérieure du rectum, de nombreuses équipes ont fait le choix de réaliser une résection digestive (rectale ou de la jonction recto-sigmoïdienne) plutôt qu'une dissection du nodule par rapport à la paroi rectale. Cependant, il ne faut pas sous-estimer la morbidité de la résection digestive et notamment les complications précoces comme le lâchage de suture ou la fistule recto-vaginale, ou encore les complications fonctionnelles tardives comme la constipation.

Pour de nombreux chirurgiens, le désavantage majeur de la prise en charge de l'endométriose par laparoscopie assistée par robot est l'absence de retour de force et donc l'absence de palpation des zones infiltrées. En effet, lors d'une cœlioscopie conventionnelle, le chirurgien peut palper les lésions et les identifier plus facilement. La chirurgie robotique, quant à elle, permet de pallier ce manque de palpation par une nette amélioration de la qualité visuelle et compense largement ce désavantage.
L'analyse de plus grandes séries permettra probablement de démontrer que ce désavantage peut être compensé par la qualité de la visualisation des lésions et par la possibilité de réaliser une exérèse élective des lésions.

Les différentes études analysant les complications de la laparoscopie permettent de les estimer à 0,4% et de les corréler à la difficulté de la procédure chirurgicale (Chapron et al., 1997) (8).

Les complications les plus fréquemment observées de la cœlioscopie sont d'origine digestive, hémorragique, urologique et infectieuse. Dans notre série de chirurgie gynécologique assistée par robot, nous avons observé le même type de complications, en relation avec des procédures complexes.
Cependant, aucune conclusion ne peut être tirée sur le pourcentage de complications que nous avons observé, étant donné qu'il s'agit de résultats d'une série préliminaire ne comptant que 93 patientes.

L'analyse à long terme de ces procédures réalisées à l'aide du robot doit encore être effectuée afin de démontrer ses avantages par rapport à la chirurgie conventionnelle cœlioscopique.

Références
1. Monsarrat N, Collinet P, Narducci F, et al. Assistance robotisée en chirurgie gynécologique: état des lieux. Gynécologie Obstétrique & Fertilité 2009;37:415-24.
2. Nezhat C, Lavie O, Lemyre M, et al. Robot-assisted laparoscopic surgery in gynecology: scientific dream or reality? *Fertility and Sterility*, 2009, 91(6), 2620-2622.
3. Degueldre M, Vandromme J, Thi Huong P, et al. Robotically assisted laparoscopic microsurgical tubal reanastomosis: a feasibility study. Fertil Steril 2000;74(5):1020-3.
4. Nezhat C, Lavie O, Hsu S, et al. Robotic-assisted laparoscopic myomectomy compared with standard laparoscopic myomectomy - a retrospective matched control study. Fertil Steril 2009;91(2):556-9.
5. Payne TN, Dauterive FR, Pitter MC, et al. Robotically assisted hysterectomy in patients with large uteri. Obstet Gynecol 2010;115(3):535-42.
6. Nezhat C, Lewis M, Kotikela S, et al. Robotic versus standard laparoscopy for the treatment of endometriosis. Fertil Steril 2010;94(7):2758-60.
7. Ercoli E, D'Asta M, Fagotti A, et al. Robotic treatment of colorectal endometriosis: technique, feasibility and short-term results. Hum Reprod 2012;27(3):722-6.
8. Chapron C, Pierre P, Querleu D, et al. Complications de la coelioscopie en gynécologie. Gynécologie et Fertilité 1997;29:605-12.