

# LE CAS CLINIQUE DU MOIS

## Péricardite constrictive à péricarde macroscopiquement normal : à propos d'un cas

E. HOFFER (1), P. MATERNE (1), R. LIMET (2), J. BOLAND (1)

**RÉSUMÉ :** Le diagnostic de péricardite constrictive, affection rare, est souvent difficile à poser. Il repose sur un faisceau d'arguments cliniques, échocardiographiques, hémodynamiques et radiologiques. Il faut par ailleurs faire la distinction d'avec la cardiomyopathie restrictive car les implications thérapeutiques sont radicalement différentes. Nous décrivons un cas de forme torpide de péricardite constrictive à péricarde d'aspect macroscopique normal, survenue 10 ans après chirurgie cardiaque, pour laquelle une large résection chirurgicale du péricarde a entraîné une amélioration clinique rapide.

**MOTS-CLÉS :** Péricardite constrictive - Cardiomyopathie restrictive - Péricardectomie

### OBSERVATION CLINIQUE

Nous rapportons le cas d'un patient âgé de 55 ans opéré dix ans auparavant d'un remplacement valvulaire aortique (prothèse à double disque de type St-Jude implantée pour sténose valvulaire calcifiée) associé à un pontage de l'artère coronaire droite par l'artère mammaire interne droite. Non fumeur, il présente néanmoins un syndrome obstructif bronchique pour lequel divers traitements par topiques inhalés n'ont pas été supportés ainsi qu'une hypertension artérielle traitée par périndopril et bisoprolol (tentative infructueuse de remplacer ce dernier par un agent anticalcique bradycardisant). Depuis quelques mois, le patient signale une lente progression d'une dyspnée d'effort, survenant surtout au début de l'exercice, telle la montée rapide d'escaliers. Plus récemment, est apparu un oedème croissant des membres inférieurs. De façon logique, le médecin traitant a ajouté un diurétique au traitement habituel, avec amélioration transitoire des plaintes, puis réapparition des signes de rétention hydrique, ce qui l'amène à majorer progressivement les doses de diurétique, tout en suggérant au patient de consulter sans tarder le cardiologue. Lorsque nous voyons le patient, certaines plaintes attirent notre attention : impression d'intensité accrue du bruit émis par la prothèse valvulaire, intolérance à porter un vêtement serrant le cou et impression non permanente de «cœur qui bat dans la tête». L'examen clinique montre un deuxième bruit cardiaque claquant. Il existe une légère hépatomégalie, un œdème modéré des membres inférieurs et une turgescence des veines jugulaires.

### CONSTRUCTIVE PERICARDITIS WITH A MACROSCOPICALLY NORMAL PERICARDIUM

**SUMMARY :** The diagnosis of constrictive pericarditis is not easy to make. This rare condition can be suggested by clinical, echocardiographic, hemodynamic, and radiological signs. It must be distinguished from restrictive cardiomyopathy as therapeutic options are radically different. We present an ambiguous case of constrictive pericarditis with macroscopically normal pericardium recognized 10 years after open-chest cardiac surgery: a large pericardiectomy rapidly induced clinical improvement.

**KEYWORDS :** Constrictive pericarditis - Restrictive cardiomyopathy - Pericardiectomy

L'examen échocardiographique met en évidence un bon fonctionnement de la prothèse valvulaire aortique sans majoration de gradient ou fuite. Il existe une hypertrophie modérée du ventricule gauche, à prédominance septale, ventricule dont la fonction systolique est préservée. Élément non connu antérieurement, on détecte une dilatation marquée des cavités droites avec déplacement postérieur du septum interventriculaire, phénomènes plus marqués en phase inspiratoire (Fig. 1). L'analyse du flux au travers de la valvule tricuspide montre une nette majoration des pics de vitesses de l'onde E (composante précoce du remplissage ventriculaire droit) en phase inspiratoire, puis chute importante des vitesses en phase expiratoire (Fig. 2). La veine cave inférieure est dilatée et son diamètre ne régresse pas à l'inspiration (Fig. 3). Une analyse du flux enregistré au niveau des veines sus-hépatiques montre un flux antérograde accru à l'inspiration et une inversion de la composante diastolique

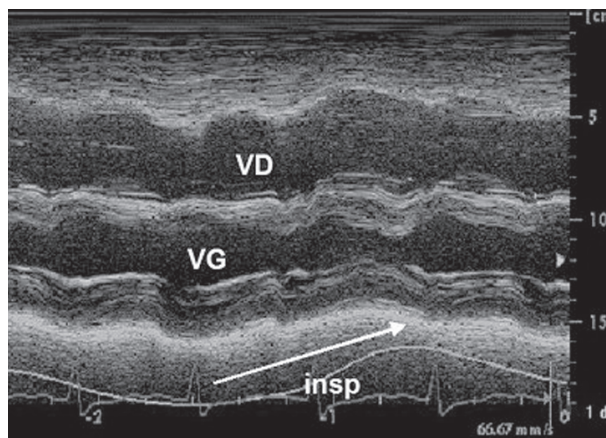


Figure 1 : Echocardiographie en mode-TM montrant une dilatation nette du ventricule droit (VD) qui se marque davantage lors de l'inspiration (insp). VG = ventricule gauche.

(1) Cardiologue, CHR de la Citadelle (Liège),  
(2) Professeur ordinaire, Université de Liège, Service de Chirurgie Cardiovasculaire.

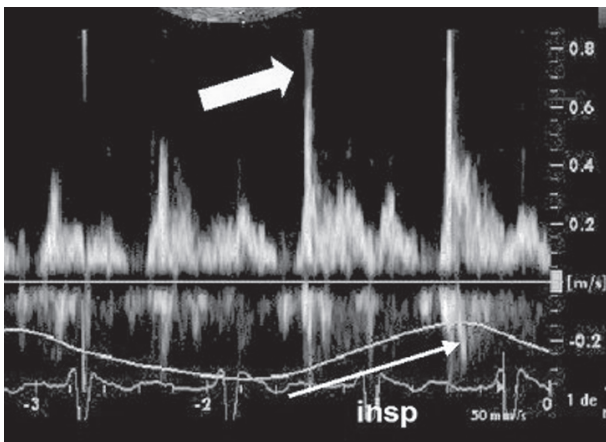


Figure 2 : Etude par méthode doppler-pulsé du flux au travers de la valvule tricuspide. Augmentation marquée de la composante proto-diastolique (flèche) en phase inspiratoire (insp).

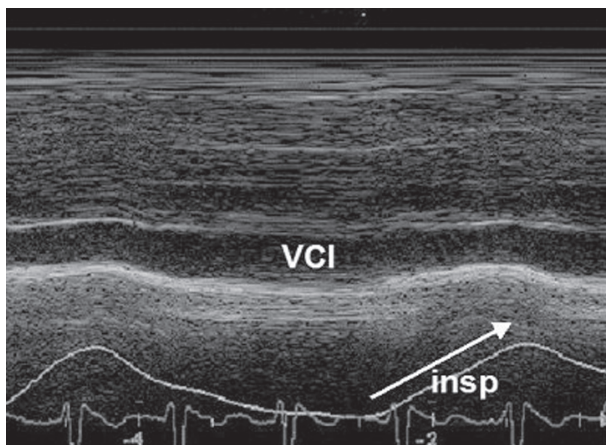


Figure 3 : Coupe en mode-TM de la veine cave inférieure (VCI), ne montrant pas de collapsus inspiratoire (insp).

tardive à l'expiration (Fig. 4). Le péricarde ne présente pas une épaisseur accrue. Le temps de décélération de l'onde E sur le flux transmitral est raccourci à 140ms. Le pic de vélocité E' enregistré par doppler tissulaire au niveau latéral de l'anneau mitral est de 12cm/s. Un scanner thoracique est réalisé, décrivant également une dilatation des cavités droites et un péricarde d'épaisseur normale. Nous décidons de soumettre le patient à une étude hémodynamique invasive par cathétérisme cardiaque gauche et droit. Les pressions dans l'oreillette droite sont élevées (élévation encore plus marquée à l'inspiration) avec creux «y» prononcé (Fig. 5). L'enregistrement simultané des pressions dans les 2 ventricules (Fig. 6) montre un aspect dit «en racine carrée» de la composante diastolique avec plateau méso-télédiastolique, témoignant d'une gêne au remplissage des 2 ventricules suite à l'élévation rapide des pressions endocavitaires lors de la diastole. On retrouve par ailleurs une superposition inspiratoire de la phase plateau

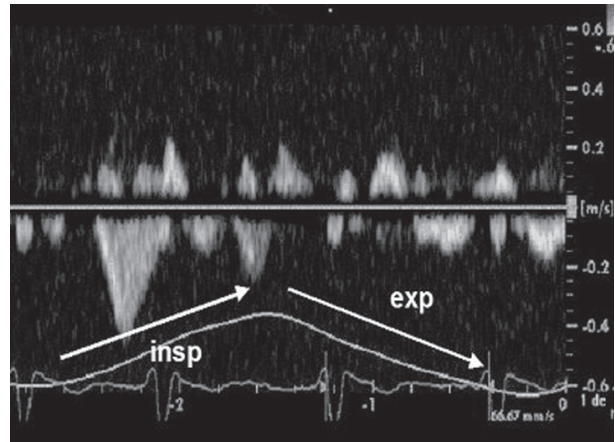


Figure 4 : Etude par méthode doppler-pulsé du flux au niveau des veines sus-hépatiques. Augmentation marquée de la composante antérograde en phase inspiratoire (insp) et inversion de la composante diastolique en phase expiratoire (exp).

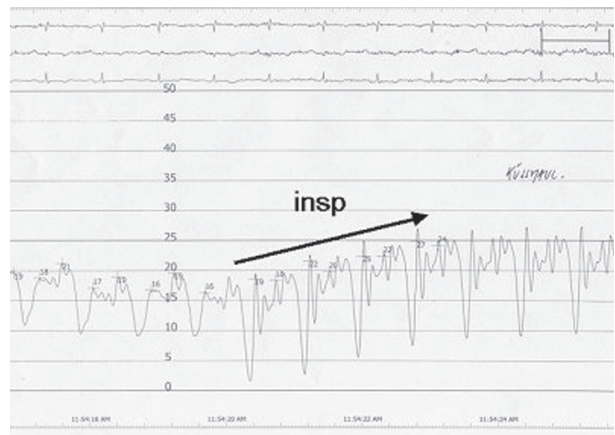


Figure 5 : Profil de pression enregistré dans l'oreillette droite. La valeur, élevée à l'état basal augmente à l'inspiration profonde (insp). A noter un creux «y» prononcé.

et une élévation en fin d'inspiration du pic de pression dans le ventricule droit. Il n'y a pas de progression de la maladie coronaire (occlusion connue de l'artère coronaire droite et bonne perméabilité de son pontage par l'artère mammaire).

Après confrontation de ces résultats et face à la demande croissante du patient de trouver une solution à sa limitation fonctionnelle, nous décidons de le référer à l'équipe chirurgicale afin qu'une péricardectomie soit pratiquée. Lors de l'intervention, le chirurgien ne trouve pas l'aspect attendu de péricarde épaissi et adhérent au cœur. Seules les portions apicale et diaphragmatique sont décrites comme épaissies. Une résection large du péricarde est pratiquée, au pourtour des 2 ventricules et de l'oreillette droite. Les suites opératoires ont été non compliquées. L'analyse histologique des tissus réséqués met en évidence une importante fibrose au niveau du péricarde diaphragmatique et légère au niveau du péricarde antérieur. Sur le plan cli-

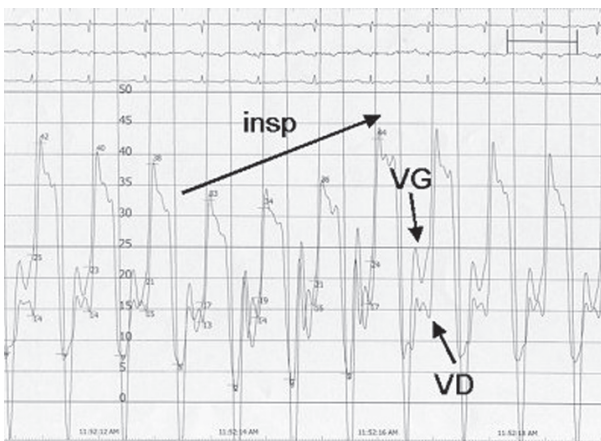


Figure 6 : Profil des pressions enregistrées simultanément dans le ventricule droit (VD) et le ventricule gauche (VG). Voir texte pour explications.

nique, les signes d'hypertension veineuse et de rétention hydrique ont rapidement disparu, autorisant l'arrêt des diurétiques. Seul a persisté le ton assez claquant du 2<sup>ème</sup> bruit cardiaque. Le suivi échocardiographique a permis d'observer une disparition des signes liés à la constriction péricardique. Le seul élément pathologique est la persistance d'un flux transmitral à profil restrictif (rapport E/A >> 1, pente EF abrupte). Cette amélioration clinique persiste 3 ans après l'intervention.

## DISCUSSION

La péricardite constrictive est le résultat d'une perte d'élasticité du sac péricardique entourant les cavités cardiaques. Elle résulte d'une inflammation chronique du péricarde, entraînant secondairement de la fibrose, voire des calcifications focales. L'étiologie de l'affection s'est profondément modifiée au fil du temps (1). L'origine tuberculeuse, autrefois fréquente, a cédé sa place à une multitude d'autres causes. Citons par ordre de fréquence décroissant les origines suivantes : infection virale, chirurgie cardiaque, irradiation thoracique, maladies inflammatoires chroniques ou les formes dites «idiopathiques». Les plaintes peuvent être de 2 ordres, soit liées à la gêne au retour veineux systémique (hépatomégalie parfois pulsatile, œdème périphérique allant jusqu'à l'anasarque), soit liées à la baisse du débit cardiaque à l'effort (dyspnée, fatigue). A l'examen clinique, on retrouve quasi constamment une turgescence des veines jugulaires (2). Le signe de Küssmaul (remplacement du collapsus inspiratoire normal des veines jugulaires par une accentuation de la turgescence jugulaire en inspiration) est nettement plus rare. Plus fréquente est l'apparition d'un 3<sup>ème</sup> bruit cardiaque, expression auscultatoire du claquement d'un péri-

carde peu compliant. Sur le plan radiologique, l'observation de calcifications péricardiques est devenue rare. L'absence d'épaississement péricardique lors de l'exploration par scanner n'exclut pas le diagnostic puisque Talreja et al. ont trouvé un péricarde d'épaisseur normale dans 28% de cas de péricardite constrictive avérée (3). Comme l'illustre notre cas, l'échocardiographie joue un rôle crucial dans le diagnostic de péricardite constrictive (4). Elle permet également de la distinguer de la cardiomyopathie restrictive, entité clinique rencontrée dans une série d'affections infiltratives, comme l'amyloïdose et l'hémochromatose, entraînant un trouble majeur de compliance ventriculaire gauche. Le Tableau I résume les principaux paramètres échocardiographiques de ces 2 entités. De façon schématique, on peut dire que les flux transvalvulaires sont fortement influencés par la respiration dans la péricardite constrictive, phénomène non retrouvé dans la cardiomyopathie restrictive. La vélocité mesurée par méthode doppler tissulaire au niveau de la portion latérale de l'anneau mitral, abaissée dans la cardiomyopathie restrictive, constitue un paramètre discriminant intéressant (5). Sur le plan hémodynamique, outre l'aspect dit en «dip-plateau» des courbes de pressions ventriculaires en phase diastolique, l'élément essentiel est l'interdépendance ventriculaire : en phase inspiratoire, la pression intraventriculaire droite augmente, alors que, dans le même temps, la pression intraventriculaire gauche diminue. Il est important de rappeler que, dans les conditions normales, l'inspiration crée

TABLEAU I : TABLEAU COMPARATIF DES PARAMÈTRES ÉCHOCARDIOGRAPHIQUES PERMETTANT DE DISTINGUER PÉRICARDITE CONSTRICTIVE ET CARDIOMYOPATHIE RESTRICTIVE.

	Péricardite constrictive	Cardiomyopathie restrictive
<b>Flux mitral</b>	$\Delta$ respiratoire E $\geq$ 25% TD onde E $\leq$ 160ms	Pas de $\Delta$ respiratoire E TD onde E < 160ms, E/A $\geq$ 2
<b>Flux tricuspide</b>	$\Delta$ respiratoire E $\geq$ 40%	$\Delta$ respiratoire E $\leq$ 15%
<b>Flux hépatique</b>	↓ ou inversion expiratoire D ↓ inspiratoire D	S < D ↓ inspiratoire S et inversion D
<b>Flux pulmonaire</b>	$\Delta$ respiratoire $\geq$ 25%	
<b>Vitesse de l'anneau mitral (doppler tissulaire)</b>	E' $\geq$ 8 cm/s	E' < 8cm/s

$\Delta$  = variation, E = composante protodiastolique du flux transmitral ou transtricuspidé, TD = temps de décélération, D = composante diastolique du flux hépatique, S = composante systolique du flux hépatique

une dépression intrathoracique qui se transmet au niveau péricardique, ce qui entraîne une diminution de la pression intraventriculaire droite, augmentant le retour veineux systémique. Dans le cas d'une constriction péricardique, la gangue péricardique crée une dissociation entre les pressions intrathoraciques et intracardiaques. Dans le cas de formes occultes, où le diagnostic est suspecté sur base des symptômes, certains auteurs suggèrent d'effectuer un test de surcharge volumique lors du cathétérisme cardiaque (6). Plus récemment, le dosage du BNP (Brain Natriuretic Peptide), élevé dans la cardiomyopathie restrictive, normal dans la péricardite constrictive, a été proposé comme critère de diagnostic différentiel (7).

En ce qui concerne le traitement, les agents anti-inflammatoires stéroïdiens et non stéroïdiens peuvent se montrer efficaces pour autant que la composante inflammatoire soit encore active (8). Cela concerne essentiellement les formes infectieuses, idiopathiques, traumatiques ou liées à des maladies tumorales et du tissu collagène. Dans les formes diagnostiquées au stade chronique, cicatriciel, le traitement curatif est chirurgical. Il s'agit d'une résection aussi large que possible du péricarde. La mortalité opératoire se situe aux alentours de 5%. Les facteurs prédictifs indépendants de pronostic à long terme sont l'âge et la classe NYHA lors de l'intervention (2). Dans une étude à suivi prolongé, le taux d'amélioration clinique était de 75% à 4 ans (9). Il est à noter que si les signes échocardiographiques de constriction disparaissent dans une majorité de cas après intervention, un profil restrictif est fréquemment retrouvé sur le flux transmitral, ce qui est le cas de notre patient.

## CONCLUSION

Ce cas illustre le fait que l'analyse attentive des signes cliniques, échocardiographiques par méthode doppler et hémodynamiques par technique invasive permet, par une approche purement physiopathologique, de poser le diagnostic d'une affection rare malgré l'apparente normalité des techniques d'imagerie et même de l'aspect macroscopique. Notre exemple démontre qu'une décision thérapeutique lourde peut parfois exclusivement s'appuyer sur base de ces seuls critères, ce qui en rend la connaissance essentielle.

## BIBLIOGRAPHIE

1. Troughton RW, Asher CR, Klein AL.— Pericarditis. *Lancet*, 2004, **363**, 717-727.
2. Ling LH, Oh JK, Schaff HV et al.— Constrictive pericarditis in the modern era: evolving clinical spectrum and impact on outcome after pericardiectomy. *Circulation*, 1999, **100**, 1380-1386.
3. Talreja DR, Edwards WD, Danielson GK et al.— Constrictive pericarditis in 26 patients with histologically normal pericardial thickness. *Circulation*, 2003, **108**, 1852-1857.
4. Oh JK, Hatle LK, Seward JB et al.— Diagnostic role of Doppler echocardiography in constrictive pericarditis. *J Am Coll Cardiol*, 1994, **23**, 154-162.
5. Rajagopalan N, Garcia MJ, Rodriguez L et al.— Comparison of new Doppler echocardiographic methods to differentiate constrictive pericardial disease and restrictive cardiomyopathy. *Am J Cardiol*, 2001, **87**, 86-94.
6. Tyberg TI, Goodyer AVN, Hurst VW et al.— Left ventricular filling in differentiating restrictive amyloid cardiomyopathy and constrictive pericarditis. *Am J Cardiol*, 1981, **47**, 791-796.
7. Leya FS, Arab D, Joyal D et al.— The efficacy of brain natriuretic peptide levels in differentiating constrictive pericarditis from restrictive cardiomyopathy. *J Am Coll Cardiol*, 2005, **45**, 1900-1902.
8. Haley JH, Tajik AL, Danielson GK et al.— Transient constrictive pericarditis: causes and natural history. *J Am Coll Cardiol*, 2004, **43**, 271-275.
9. Senni M, Redfield MM, Ling LH et al.— Left ventricular systolic and diastolic function after pericardiectomy in patients with constrictive pericarditis: Doppler echocardiographic findings and correlation with clinical status. *J Am Coll Cardiol*, 1999, **33**, 1182-1188.

Les demandes de tirés à part sont à adresser au Dr E. Hoffer, Service de Cardiologie, CHR de la Citadelle, Bd du 12<sup>ème</sup> de Ligne, 4000 Liège, Belgique.  
E-mail : etienne.hoffer@chrcitadelle.be